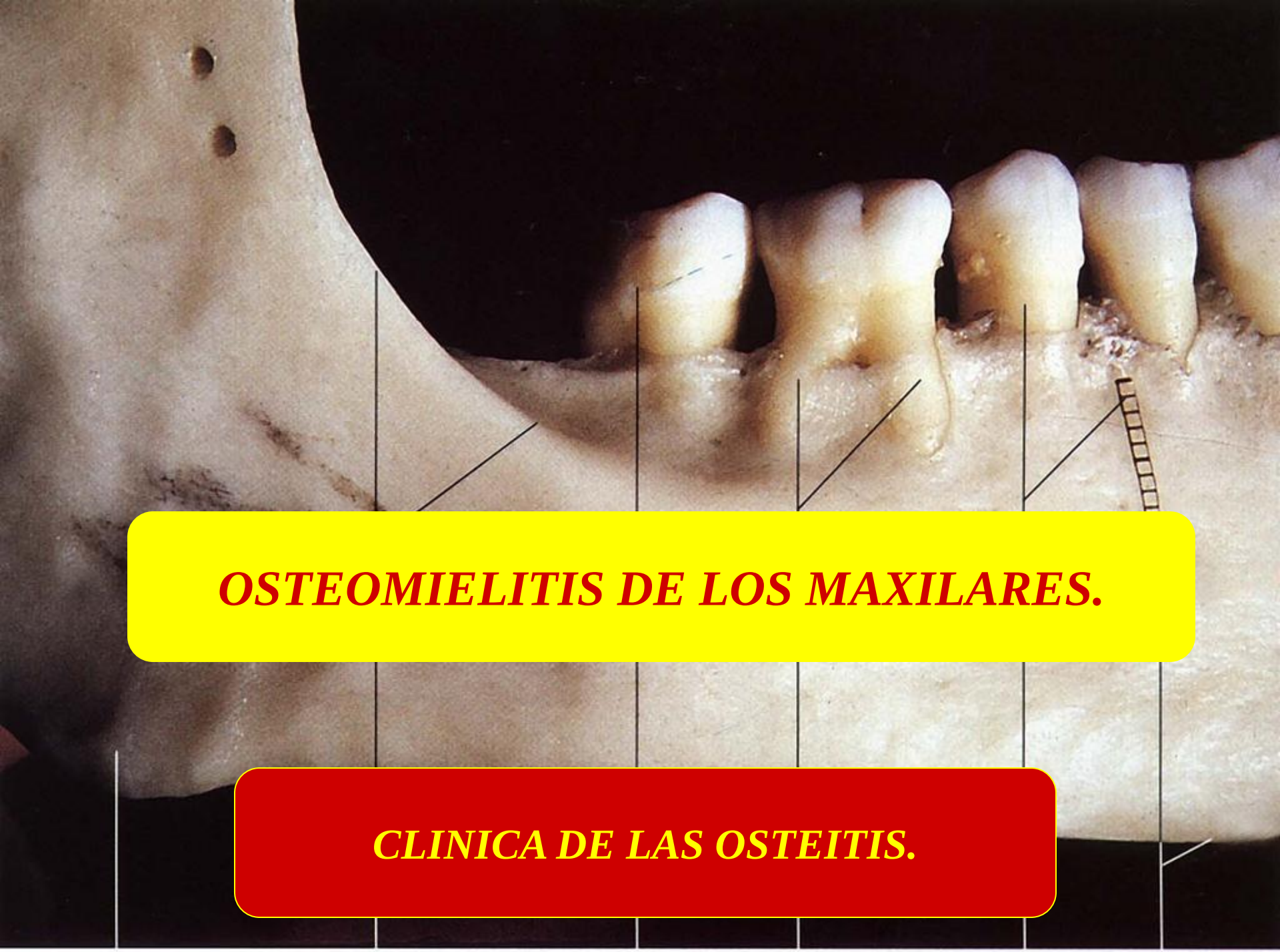

OSTEOMIELITIS DE LOS MAXILARES.

CLINICA DE LAS OSTEITIS.

TERMINOLOGIA.

INFLAMACION DE LAS PARTES BLANDAS DEL HUESO, EN LOS ESPACIOS MEDULARES O EN LAS SUPERFICIES CORTICALES,(médula, tej.intrhaversianoy periostio). (WOOD)

OSTEOMIELITIS: proceso inflamatorio agudo o crónico en los espacios medulares o en las superficies corticales del hueso, usualmente por infección (Neville)

OSTEITIS.

CIRCUNSCRIPTAS Y PRIMITIVAMENTE SEPTICAS.

OSTEOMIELITIS

DIFUNDIDAS Y PRIMITIVAMENTE SEPTICAS.

OSTEOSIS.

PRIMITIVAMENTE ASEPTICAS.

ETIOPATOGENIA.

INFECCIOSAS. → **INESPECIFICAS.**
ESPECIFICAS.

NO INFECCIOSAS (OSTEOSIS)

- **FISICAS.** → OSTEORADIONECROSIS. POR ELECTROCOAGULACION. POR SOBRCALENTAMIENTO INSTRUMENTAL OSTENECROSIS DISBARICA.
- **QUIMICAS** → OCUPACIONALES - FOSFORO. IATROGENICAS- ARSENICO.
- **FARMACOINDUCIDAS** → NECROSIS OSEAS POR CORTICOIDES.y bisfosfonatos
- **METABOLICAS** → ENF. DE GAUCHR. ENF. DE NIEMANN-PICK.

CIRCUNSCRIPTA

DIFUNDIDA

?

VIRULENCIA MICROBIANA

ESTADO DEL HOSPEDADOR.

VASCULARIZACION.

DIFERENTE ARQUITECTURA OSEA

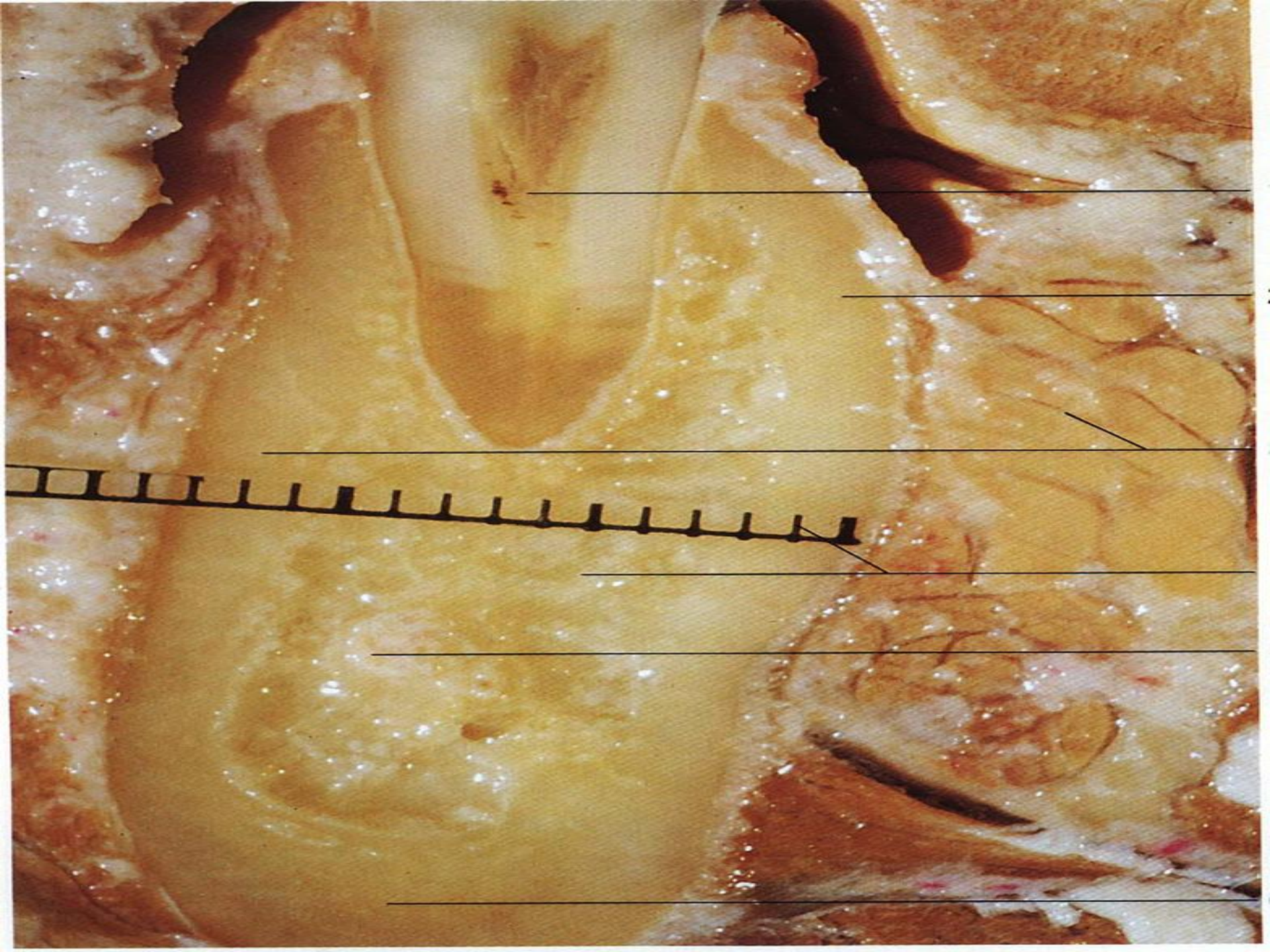

ETIOLOGIA.

PATOLOGIA DENTARIA.

PATOLOGIA PERIAPICAL.

PERIODONTOPATIAS.
PERICORONARITIS.

EXODONCIAS.

LESIONES DE LA MUCOSA (GUNA)

INFECCIONES DE VECINDAD.

TRAUMATISMOS MAXILARES.

QUISTES Y TUMORES DE LOS MAXILARES.

IMPLANTES.
MAT.OSTEOSINTESIS.

FACTORES PREDISPONENTES.

INMUNODEPRESION.
ENF. SISTEMICAS.
ENF. OSEAS.

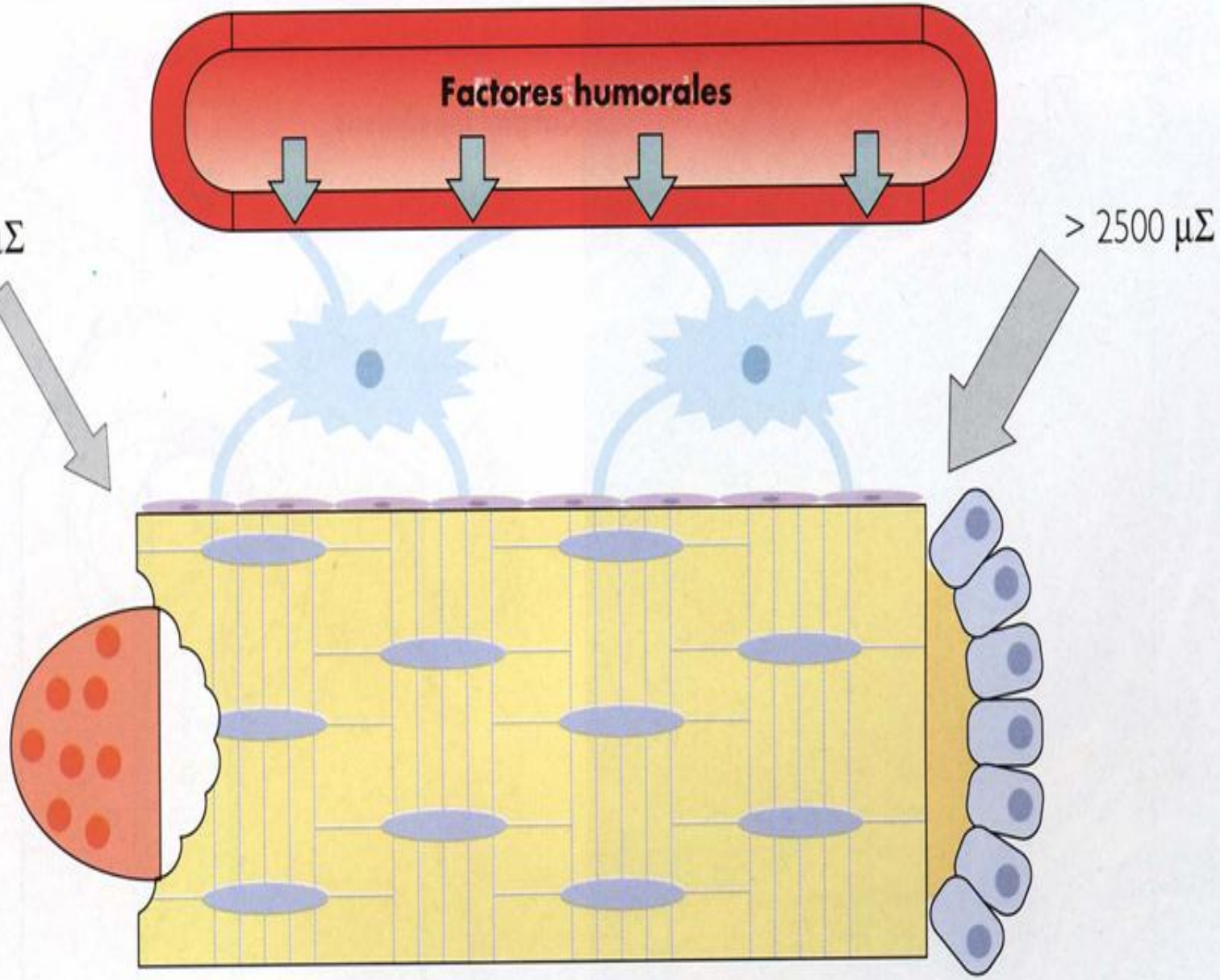
Factores humorales
< 200 µΣ
> 2500 µΣ

PATOGENIA.
EL HUESO FRENTE A LA AGRESION.

INFLAMACION.

DESTRUCCION.

CONGESTION.

EXUDACION SEROSA: REGRESION.
SUPURACION.

SUPURACION:

ABSCEDACION.
CIRCUNSCRIPTA.

DIFUNDIR.. MEDULA
CANALES DE HAVERS.
PERIOSTIO.

NECROSIS.

SECUESTRO.

NEOFORMACION.

CONDENSANCION OSEA.

PROLIFERACION PERIOSTICA.

MIXTAS.

CLASIFICACION SEGÚN EL AGENTE CAUSAL..

INFECCIONAS

INESPECIFICAS.

POLIMICRO-BIANAS.

ESPECIFICAS.

BK.
SIFILIS.
ACTINOMICOSIS NOCARDIOSICA.
MICOTICAS.

MONOMICRO-BIANAS AGUDAS HEMATOGENAS.

NO INFECCIOSAS.

FISICAS:

OSTEORADIONECROSIS

ELECTROCOAGULACION.

POR SOBRECALENTAMIENTO.

OSTEONECROSIS DISBARICA.

QUIMICAS:

OCUPACIONALES:P

IATROGENICAS. ARSENICO.

FARMACOINDUCIDAS:

NECROSIS OSEAS POR CORTICOIDES

METABOLICAS: GAUCHER.

NIEMANN-PICK.

SEGÚN LA EXTENSION.

CIRCUNSCRIPTAS

ALVEOLARES.
CENTRALES.
CORTICALES.
PERIOSTALES.

EXTENDIDAS O DIFUNDIDAS.

MEDULARES.

CORTICO-MEDULARES

SEGÚN LA EVOLUCION.

AGUDAS

CRONICAS.

SEGÚN LAS LESIONES ANATOMO-PATOLOGICAS.

SEROSAS.
SUPURADAS.
NECROTIZANTES
OSTEOLITICAS
GRANULOMATOSAS..

→ RAREFACIENTES.

OSTEOCONDENSANTES.
CON PERIOSTITIS
PRODUCTIVA.

→ CONDENSANTES.

SEGÚN LA PUERTA DE ENTRADA.

LOCALES

- **PRIMITIVAS** → INFECCION ODONTOGENA
  POST-TRAUMATISMO.
  POST-EXODONCIA.
- **SECUNDARIAS** → A FOCOS DE VECINDAD.

HEMATOGENAS. → MICROBIANAS.
QUIMICAS.

EXOGENAS. → FISICAS.
QUIMICAS.
FARMACOINDUCIDAS.

IMAGENOLOGIA.

RX CONVENCIONAL

NO PUEDE SER NUNCA PRECOZ.
LITICO,MIXTO,ESCLEROTICO Y CON SECUESTROS.

TOMOGRAGIA.

VISUALIZA MEJOR: SECUESTROS, Y ABSCESOS.

R.M.

POCO ESPECIFICA.
POCO EMPLEADA.

GAMMAGRAFIA.
Tc99 y Ga 67

PRECOZ.
MANCHAS CALIENTES VS FRIAS.
LIMITE DE RESOLUCION: 1,5cms
ESPCIFICA EN OCIN.

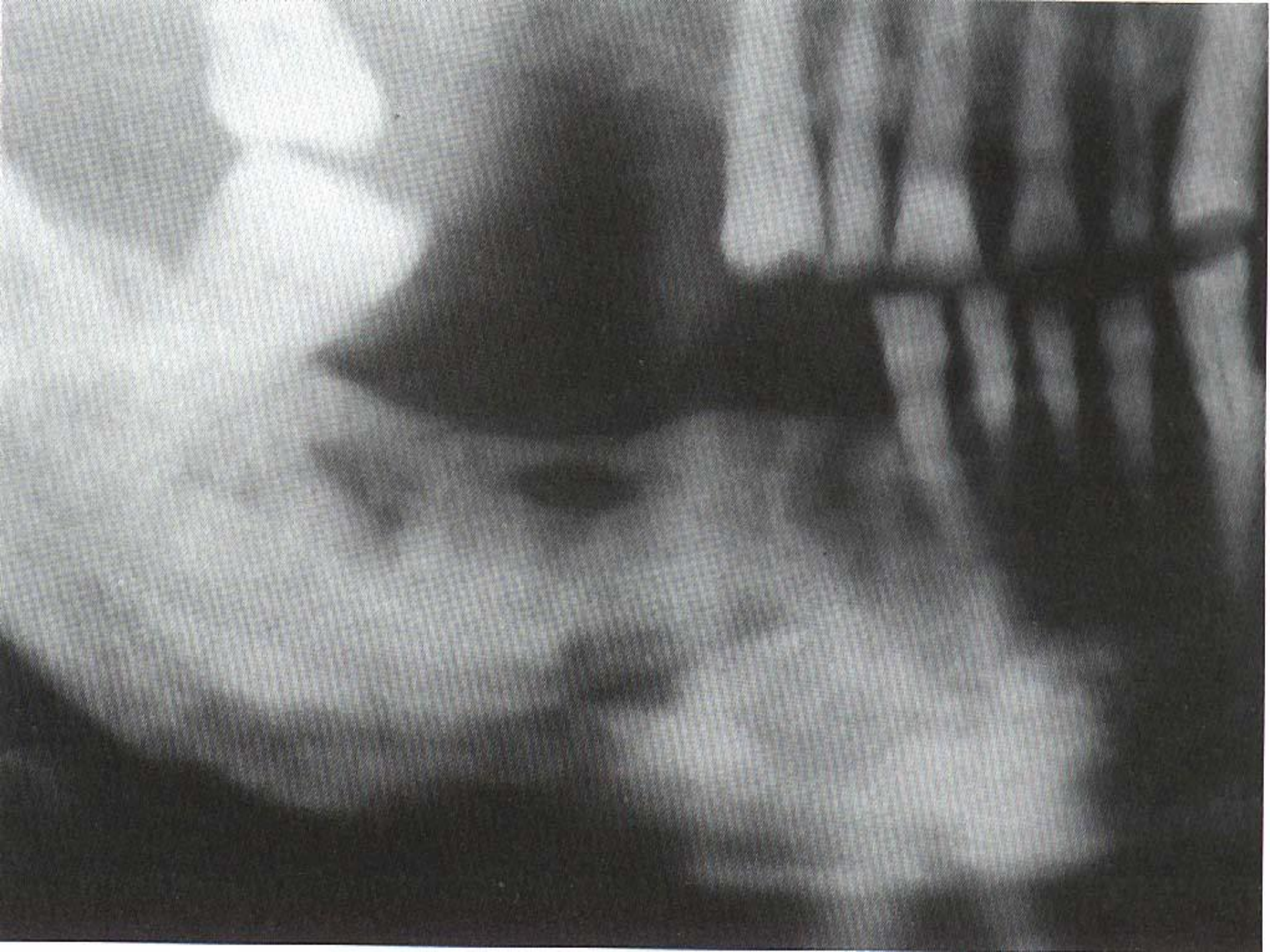

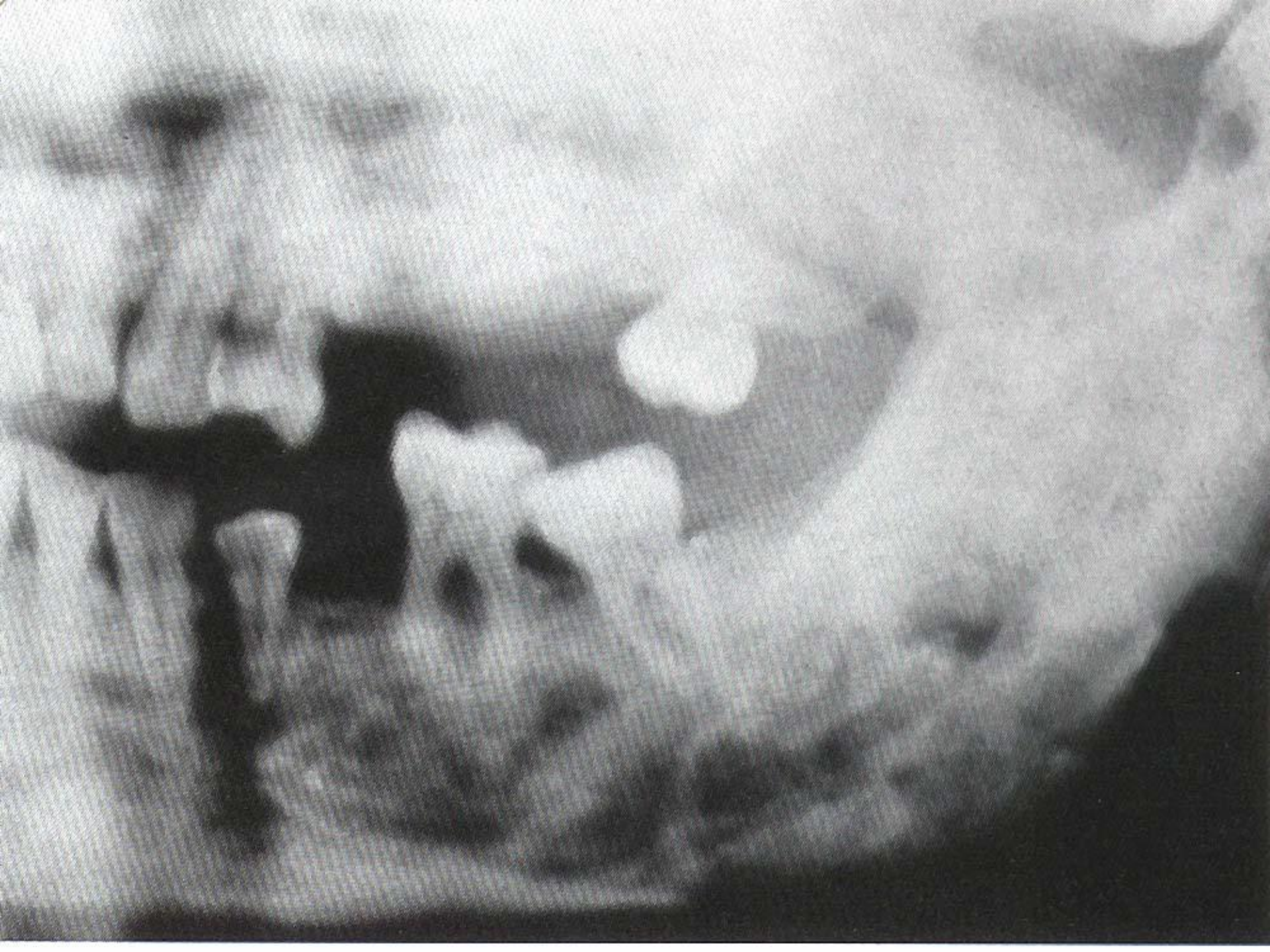

FORMAS CIRCUNSCRIPTAS INESPECIFICAS.

.AGUDAS.

ABSCESO DENTO-ALVEOLAR AGUDO.
OSTEOPERIOSTITIS.
ABSCESO SUBPERIOSTICO.
OSTEITIS CORTICAL.
OSTEITIS DE REBORDE ALVEOLAR O ALVEOLITIS.
OSTEITIS CORTICO-MEDULAR.

CRONICAS

CONDENSANTES:
OSTEITIS CONDENSANTE FOCAL.
PERIOSTITIS PROLIFERATIVA.
TENDOPERIOSTITIS CRONICA.
OSTEITIS CIRCUNSCRIPTAS RAREFACIENTES:
ALVEOLARES O CENTRALES.
ABSCESO CRONICO O DE BRODIE.
OSTEITIS CAVITACIONAL INDUCTORA DE NEURALGIA.

FORMAS DIFUNDIDAS INESPECIFICAS

DE CAUSA LOCAL

AGUDAS →

OSTEOMIELITIS DIFUSA SUPURADA:
VARIEDADES: INTRAMEDULAR
SUBPERIOSTICA
OSTEOMIELITIS HEMATOGENAS.

CRONICAS. →

SECUNDARIAS (a la forma aguda)
PRIMITIVAS (crónicas desde el inicio)
OSTEOMIELITIS RAREFACIENTE
DIFUSA CRONICA SUPURADA.
OSTEOMIELITIS ESCLEROSANTE
DIFUSA CRONICA.

OSTEITIS INFECCIOSAS ESPECIFICAS.

TUBERCULOSIS.

TUBERCULOSIS OSTEOARTICULAR.
FORMAS LOCALIZADAS Y DIFUSAS.
BK SINOVIAL.

SIFILIS OSEA.

DE LA SIFILIS CONGENITA:
OSTEOCONDRITIS Y PERIOSTITIS
DE LA SIFILIS ADQUIRIDA:
LESIONES OSEAS DEL SECUNDARISMO
LESIONES OSEAS DEL PERIODO TER-CIARIO: GOMAS OSEOS Y PERIOSTICOS.

MICETOMAS OSEOS.

POR HONGOS VERDADEROS.
(COCCIDIOIDOSIS, BLASTOMICOSIS)
POR NOCARDIAS (NOCARDIOSIS)
POR EUMYCOTAS(MADUROMICOTICOS)
POR ACTINOMYCES
(ACTINOMICOSIS OSEAS)

CONCLUSIONES.