Empleo de la Barra Sub-lingual como conector mayor en Prótesis Parcial Removible

Dr. Hugo Ronquillo Herrera.
Instructor Clínico del Area de Oclusión, Facultad de Estomatología de la Universidad Peruana Cayetano Heredia.

Introducción

Dentro del diseño en Prótesis Parcial Removible, como alternativas para escoger entre conectores mayores para el maxilar inferior existen las siguientes:

a) Barra Vestibular (fig. 1)
b) Placa Lingual (fig. 2)
c) Doble Barra de Kennedy (fig. 3)
d) Barra Lingual (fig. 4)
e) Barra Sub-lingual.

La elección entre estos conectores mayores está supeditada al espacio restringido en el área lingual además de los requerimientos biomecánicos básicos de rigidez para la distribución de fuerzas en sentido vertical y horizontal.

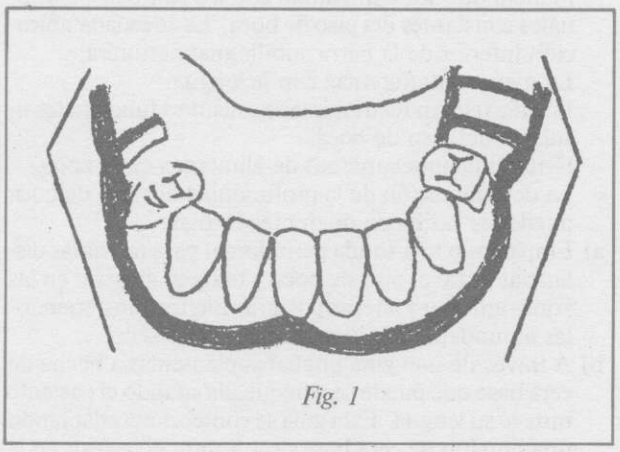

Fig. 1

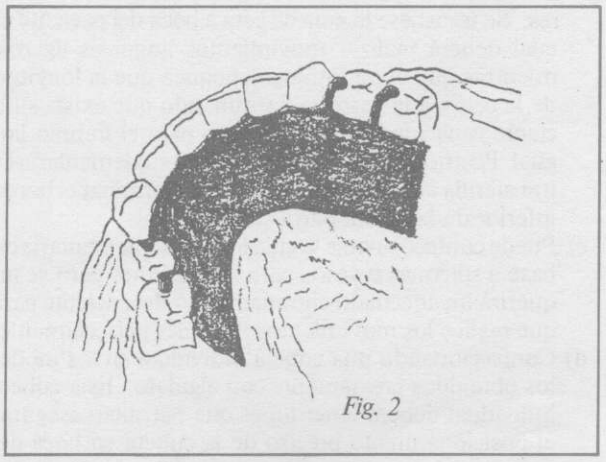

Fig. 2

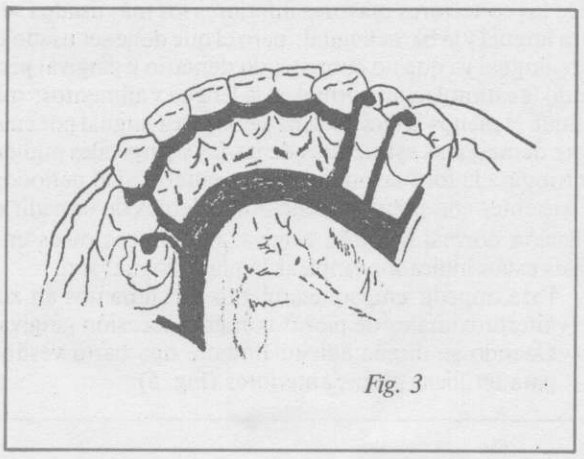

Fig. 3

Por lo general, dentro de la práctica odontológica existe preferencia por la elección de cualquiera de los cuatro primeros conectores mayores mencionados líneas arriba, mas la barra sub-lingual no es escogida con frecuencia debido al desconocimiento o manejo indebido del espacio sub-lingual. Es por ello que existen preceptos básicos a ser mencionados detallamente en este artículo con el propósito de que el odontólogo introduzca en su práctica diaria el diseño de la barra sub-lingual en PPR.

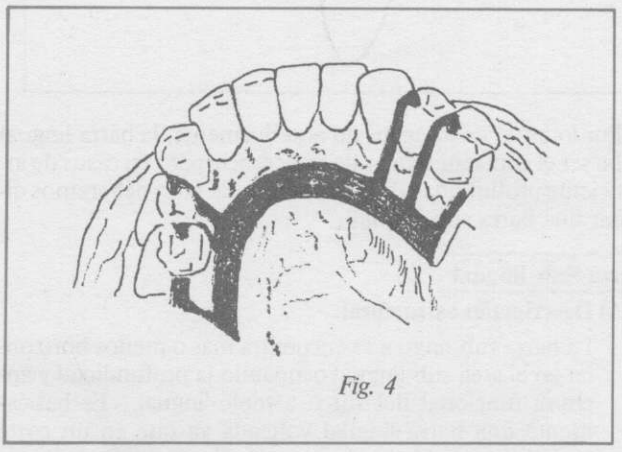

Fig. 4

Placa lingual vs. Barra lingual

Entre los requirimientos para un conector mayor inferior podemos mencionar:

1) Debe ser rígido para resistir mejor fuerzas horizontales.
2) Debe ser ubicado en relación favorable con los tejidos móviles, sin interferir con la estimulación normal de la lengua y alimentos sobre la gingiva.
3) No debe cubrir mayor tejido que lo absolutamente necesario.
4) Nunca deberá producir pellizcamiento del margen gingival.
5) Nunca deberá tener soporte sobre el margen gingival, por ello su aliviado obligatorio en esa zona.
6) Debe ser tolerado por el paciente.

De los conectores mayores inferiores los más usados son la placa lingual y la barra lingual; pero el que debe ser usado es la barra lingual ya que no cubre tejido dentario y gingival permitiendo la estimulación normal de la lengua y alimentos; mientras que el menos indicado debe ser la placa lingual por cuanto cubre demasiadas estructuras dentarias y gingivales pudiendo contribuir a la formación de caries y enfermedad periodontal en pacientes con pobre higiene oral, además de impedir estimulación normal sobre la gingiva. Los únicos casos en los cuáles están indicados emplear la placa lingual son:

- Para impedir empaquetamiento de alimentos en zonas interproximales de piezas con gran recesión gingival.
- Cuando se diseña adicionalmente una barra vestibular para ferulizar piezas anteriores (Fig. 5).

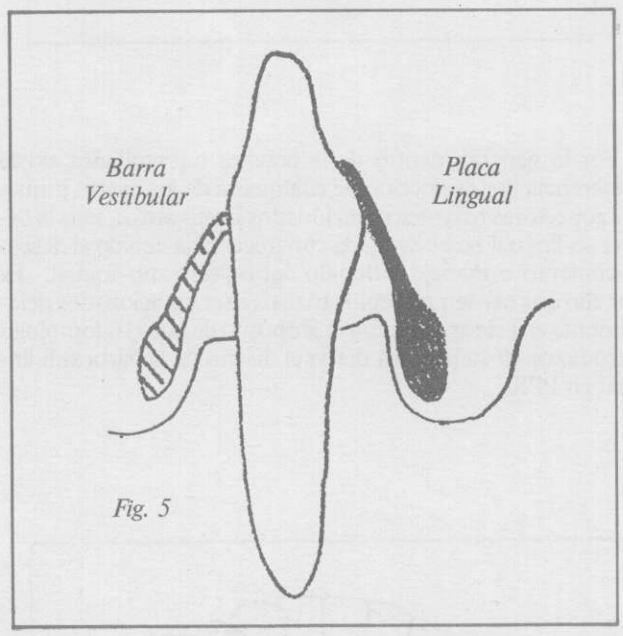

Fig. 5

Por lo tanto de lo expuesto anteriormente, la barra lingual debe ser el conector mayor de preferencia pero en casos de insuficiente profundidad de piso anterior de boca deberemos diseñar una barra sub-lingual.

Barra Sub-lingual

A) Descripción estructural.

La barra sub-lingual se encuentra más o menos horizontal en el área sub-lingual ocupando la profundidad y anchura funcional del surco alveolo-lingual. Es básicamente una barra lingual volteada ya que en un corte sagital tiene la forma de una gota de agua con su borde inferior redondeado (Fig. 6).

B) Ventajas

- Es aplicable universalmente, es decir que puede ser diseñado en vez de una barra lingual aunque no exista frenillo alto ni poca profundidad de piso de boca.
- Es absolutamente rígida.
- No promueve caries dental ni enfermedad periodontal.
- Su adecuado planeamiento y diseño permite tolerancia por parte del paciente.

C) Descripción de la técnica

1) Toma de Impresiones.

Las impresiones para modelos de trabajo pueden hacerse con cubetas de stock empleándose alginato como material de impresión en estos casos.

Se recomienda al paciente durante la toma de impresiones que no toque con la punta de la lengua la mucosa de carrillos de ambos lados y el paladar de manera que se garantizará la impresión mucostática con una clara y completa extensión del área sub-lingual. Es importante dejar en claro que en estos momentos una impresión mucodinámica con movimientos de la lengua poco controlables, por el tamaño de la cubeta de stock en boca, podría traer desplazamientos tisulares indeseados.

2) Determinación de la profundidad del piso de boca.

Este es el segundo paso esencial para poder ubicar la barra sub-lingual lo más inferiormente posible de tal manera que sea compatible con los cambios posicionales constantes del piso de boca. La adecuada ubicación inferior de la barra sub-lingual permitirá:

- La menor interferencia con la lengua.
- Localizarse sin restringir las posiciones funcionales tisulares del piso de boca.
- Evitar empaquetamiento de alimentos en la zona.

La determinación de la profundidad del piso de boca puede ser hecha de diferentes formas:

a) Empleando una sonda periodontal para medir las distancias entre el piso de boca y margen gingival en las zonas anterior y lateral, posteriormente transferiéndolas al modelo definitivo a través del diseño.

b) A través de una guía lingual suplementaria hecha de cera base que puede ser chequeada cuando el paciente mueve su lengua. Esta guía se confecciona adaptando una porción de cera base de 1.5 mm. de grosor en la zona lingual del modelo definitivo y cubriendo ligeramente los bordes incisales de las piezas antero-inferiores. Se transfiere la guía de cera a boca del paciente el cual deberá realizar movimientos linguales ligeros, mientras que el odontólogo chequea que la longitud de la cerasea la correcta permitiendo que exista suficiente capacidad de movimiento para el frenillo lingual. Postriormente esta guía lingual suplementaria es transferida al modelo definitivo para terminar el borde inferior de la futura barra sub-lingual.

c) Puede confeccionarse la guía lingual suplementaria en base a siliconas o yesos para impresiones pero se requerirá un adecuado entrenamiento del paciente para que realice los movimientos linguales perfectamente.

d) Confeccionando una cubeta individual en los modelos obtenidos previamente con alginato. Esta cubeta individual deberá tener topes que permitan asegurar el posicionamiento preciso de la cubeta en boca del paciente y la zona lingual anterior deberá estar recor-

tada 2 mm.del fondo de surco para ubicar allí godiva de baja fusión manejándose esa zona convenientemente. Durante la delimitación con godiva se indica al paciente que coloque la punta de la lengua sobre el labio superior y las comisuras, contra el paladar y contra nuestro dedo pulgar el cual lo ubicamos a nivel del mango de la cubeta. Posteriormente se toma impresión del resto de las estructuras con elastómeros (previamente se coloca adhesivos para elastómeros en el interior de la cubet).

3) Consideraciones del diseño en el modelo definitivo y fases de laboratorio.

Con la guía lingual suplementaria definitiva colocada en el modelo se traza con lápiz rojo el borde inferior de de la barra sub-lingual mientras que el borde superior deberá estar por lo menos a 4 mm. de distancia del margen gingival (Fig. 6).

En la zona lingual frontal la barra sub-lingual deberá ser horizontal, especialmente por la falta de espacio en esa zona; mientras que en las zonas laterales, a nivel de caninos y premolares puede extenderse en sentido vertical. Estas disposiciones proporcionan rigidez al conector mayor mencionado.

Posteriormente el modelo definitivo se paraleliza completándose el diseño de toda la estructura metálica.

Se procede al aliviado siendo de suma importancia señalar que la localización de la línea de fulcrum decidirá el grosor del alivio a nivel de la zona lingual anterior. En caso de que la línea de fulcrum esté localizada posterior a la barra sub-lingual, el aliviado deberá ser de 0.5 mm. (Fig. 7); mientras que si la línea de fulcrum está localizada por delante de la mencionada barra, el aliviado tendrá que ser mayor que lo usualmente requerido (Fig. 8).

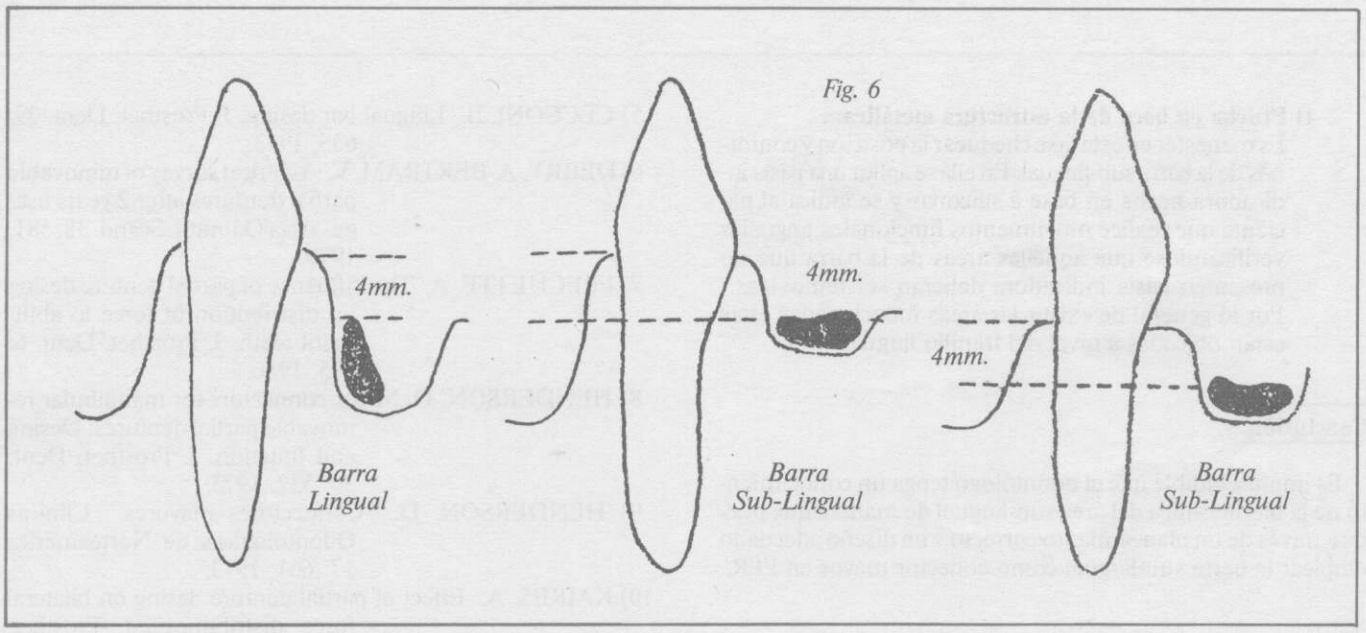

Fig. 6

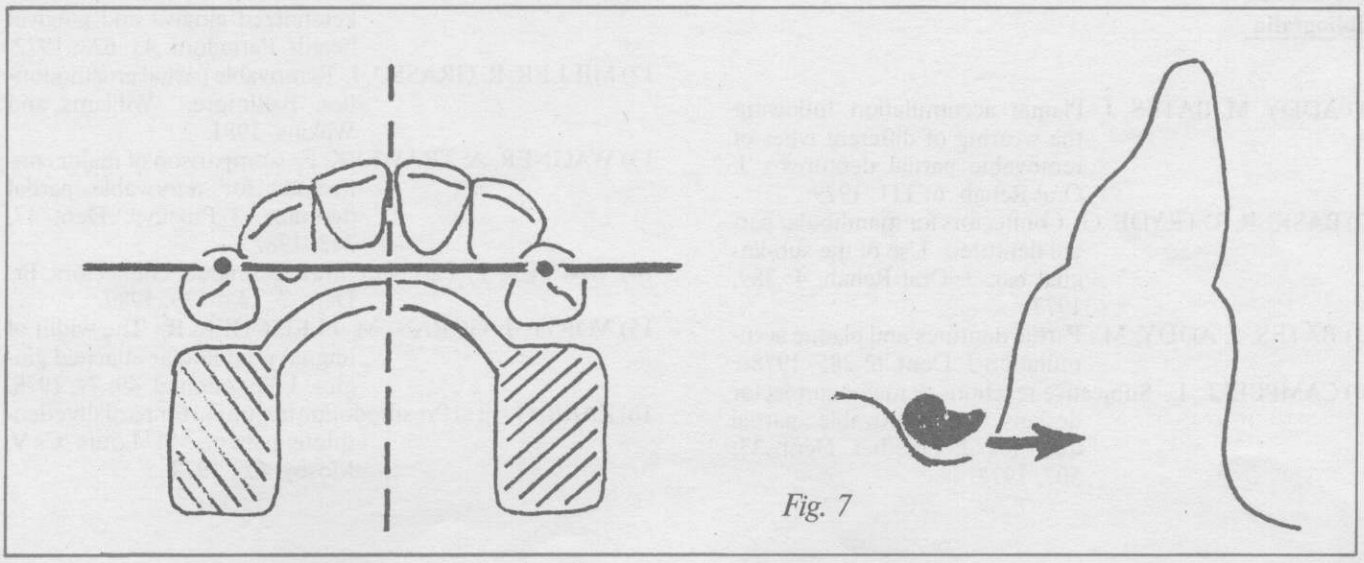

Fig. 7

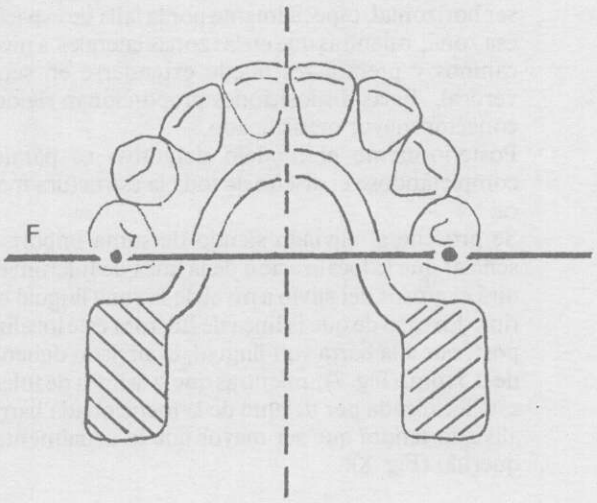

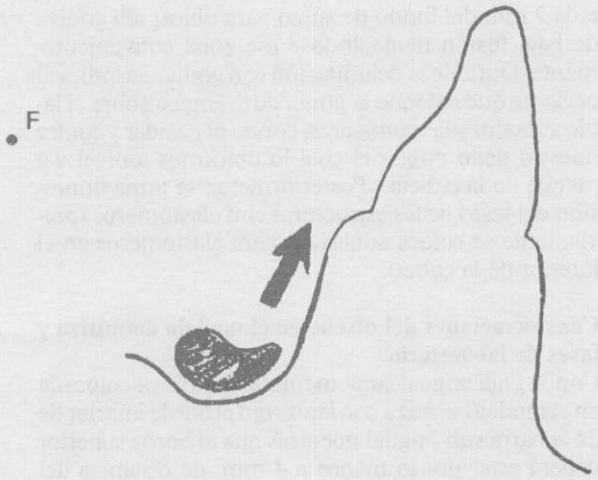

Fig. 8

4) Prueba en boca de la estructura metálica.
Es menester en esta fase chequear la posición y contornos de la barra sub-lingual. En ella se aplica una pasta indicadora hecha en base a siliconas y se indica al paciente que realice movimientos funcionales linguales verificándose que aquellas áreas de la barra que no presenten pasta indicadora deberán ser removidas. Por lo general de existir las áreas mencionadas éstas están ubicadas a nivel del frenillo lingual.

Conclusión.

Es imprescindible que el odontólogo tenga un conocimiento de la biomecánica del área sub-lingual de manera que pueda a través de un planeamiento correcto y un diseño adecuado emplear la barra sub-lingual como conector mayor en PPR.

Bibliografía

1) ADDY, M. BATES, J. Plaque accumulation following the wearing of different types of removable partial dentures. J. Oral Rehab. 6: 111, 1979.

2) BASKER, R. TRYDE, G. Connectors for mandibular partial dentures: Use of the sub-lingual bar. J. Oral Rehab. 4: 389, 1977.

3) BATES, J. ADDY, M. Partial dentures and plaque accumulation J. Dent. 6: 285, 1978.

4) CAMPBELL, L. Subjective reactions to major connector designs for removable partial dentures. J. Prosthet. Dent. 37: 507, 1977

5) CECCONI, B. Lingual bar desing. J. Prosthet. Dent. 29, 635, 1973.

6) DERRY, A. BERTRAM, V. A clinical survey of removable partial dentures after 2 years usage. Acta Odontol. Scand. 38, 581. 1970.

7) FRECHETTE, A. The influence of partial denture desing on distribution of force to abutment teeth. J. Prosthet. Dent. 6: 195, 1956.

8) HENDERSON, D. Major connectors for mandibular removable partial dentures: Desing and function. J. Prosthet. Dent. 30: 532. 1973.

9) HENDERSON, D. Connectores mayores. Clínicas Odontológicas de Norteamérica 17: 661, 1973.

10) KAIRES, A. Effect of partial denture desing on bilateral force distribution. J. Prosthet. Dent. 6: 373, 1956.

11) LANG, N. LOE, H. The relationship between the width of keratinized gingiva and gingival health. Periodont. 43: 623, 1972.

12) MILLER, R. GRASSO, J. Removable partial prosthodontics. Baltimore, Williams and Wilkins. 1981.

13) WAGNER, A. TRAWEEK, F. Comparison of major connectors. for removable partial dentures. J Prosthet. Dent 47, 242. 1982.

14) WALTER, J. Partial denture technique; connectors. Br. Dent. J. 148: 133, 1980.

15) VOIGT, J. GORAN, M. FLEISCHER, R, The width of lingual mandibular attached gingica. J. Periodontal. 49: 77, 1978.

16) ZARB, G. Et al Prosthodontic treatment for partially edentulous patients. St. Louis. C. V. Mosby. Co. 1978.