LESIONES CANCERIZABLES

SEGUNDA PARTE

CLASIFICACIÓN
OMS 1978

- LESIONES CANCERIZABLES:
  - » LEUCOPLASIA
  - » ERITROPLASIA
- ESTADOS O CONDICIONES CANCERIZABLES:
  - » LIQUEN PLANO
  - » LUPUS ERITEMATOSO DISCOIDE
  - » ANEMIAS FERROPÉNICAS
  - » SÍFILIS
  - » FIBROSIS ORAL SUBMUCOSA

CLASIFICACIÓN

SCULLY 1993

MODIFICADA

- LESIONES CANCERIZABLES:
  - » LEUCOPLASIA
  - » ERITROPLASIA
  - » LIQUEN PLANO ORAL
  - » QUEILITIS ACTÍNICA
  - » LUPUS ERITEMATOSO DISCOIDE
  - » ÚLCERA TRAUMÁTICA CRÓNICA
  - » NEVUS LIMÍTROFE Y COMPUESTO
  - » CANDIDOSIS?

- ESTADOS CANCERIZABLES:
  - » FIBROSIS ORAL SUBMUCOSA
  - » SÍNDROME DE PLUMMER-VINSON
  - » SÍFILIS
  - » DEFICIENCIA DE VITAMINA A
  - » CIRROSIS HEPÁTICA
  - » INMUNODEFICIENCIAS
  - » XERODERMA PIGMENTOSO
  - » DISQUERATOSIS CONGÉNITA
  - » INTOXICACIÓN ARSENICAL

LESIÓN PRECANCEROSA

Según la OMS es un tejido de morfología alterada, más propenso a cancerizarse que el tejido equivalente de apariencia normal

LIQUEN PLANO ORAL

- El liquen plano oral (LPO) descrito por Wilson en el año 1869, es una enfermedad inflamatoria, mucocutánea, con una histología característica, de curso crónico, de etiología desconocida, que de acuerdo a los conocimientos actuales representa una respuesta inmune mediada por células. Es la enfermedad no infecciosa más frecuente en la mucosa oral y representa aproximadamente el 20% de los diagnósticos que se realizan en la práctica de la medicina oral

LIQUEN PLANO ORAL

- DEFINICIÓN
- IMPORTANCIA – EPIDEMIOLOGÍA
  - ✓Frecuencia: 0.2 a 4% población
  - ✓Edad: 30 a 70 años
  - ✓Sexo: F 2-3 a 1
  - ✓Variedad clínica
  - ✓Diag, diferencial
  - ✓Posible relación a enf. malignas

CLASIFICACIÓN - CLÍNICA

- CLASIFICACIÓN:
  - Reticulares
  - Atrófico – Erosivo

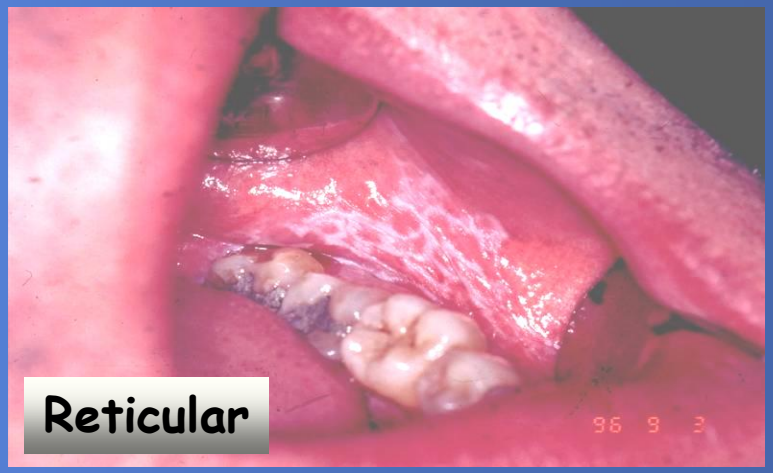

- CLÍNICA
  - Lesiones extraorales: piel y otras mucosas
  - Lesiones bucales

Liquen Plano

Reticular

HISTOPATOLOGIA LP

- Hiperqueratosis
- Infiltrado en banda linfocitario subepitelial
- Degeneración hidrópica de la capa basal
- Cuerpos de Civatte

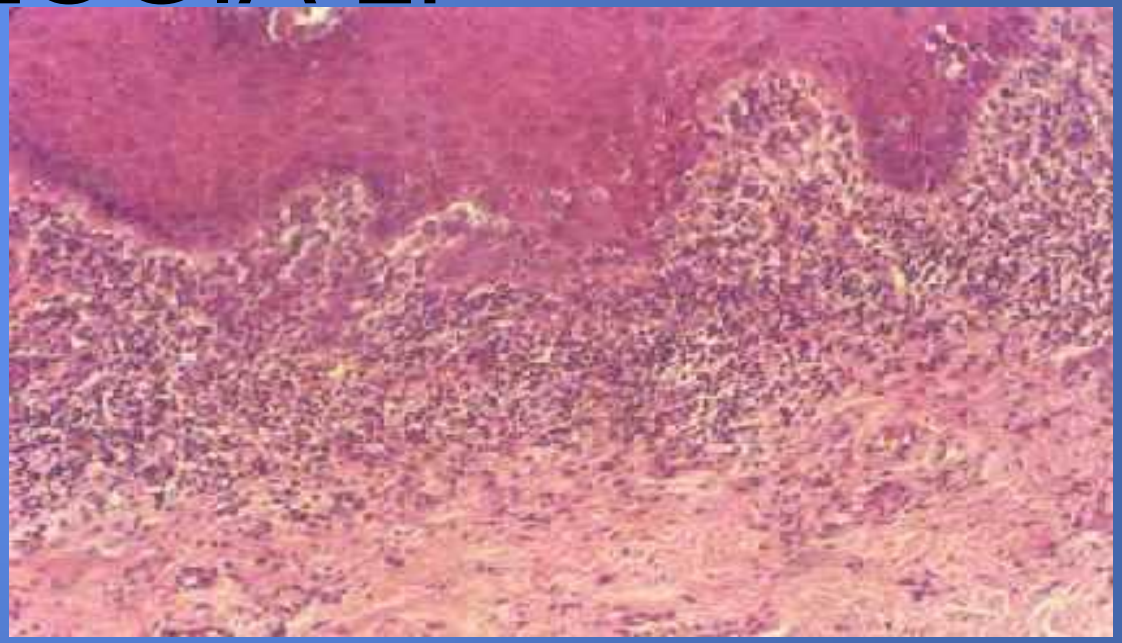

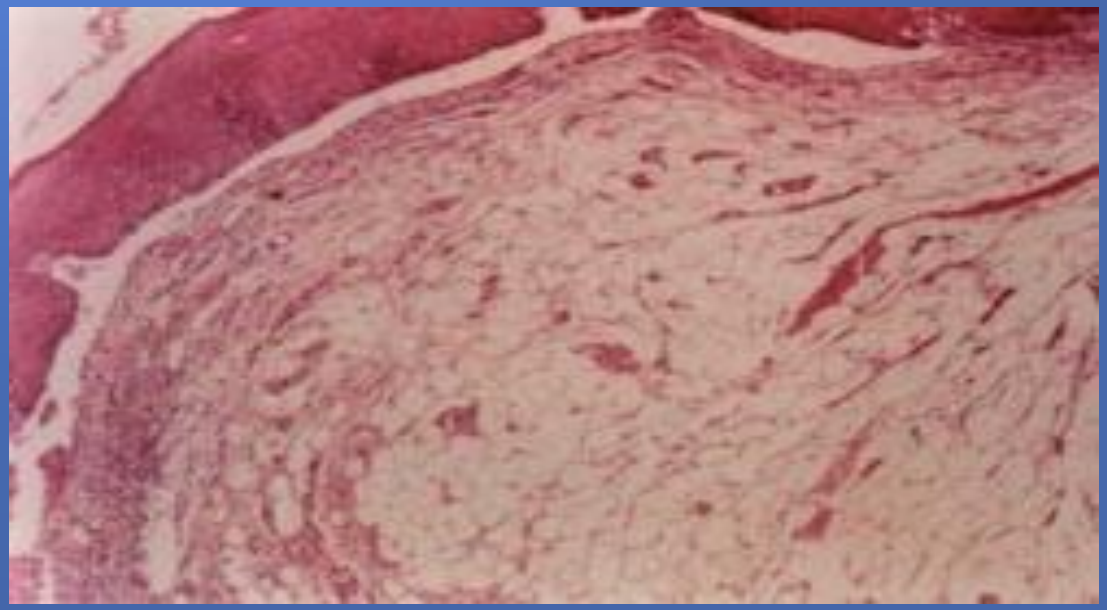

CANCERIZACIÓN

- NO en Lesiones Reticulares

- Atrófico-erosivas: DISCUTIDO

- Malignización de la lesión en si misma
- Adelgazamiento del epitelio

↓

- acción de agentes cancerígenos
- Displasias Liquenoides

TRATAMIENTO

- Información al paciente
- Evaluación F. generales y locales
- FORMAS RETICULARES → Control
- FORMAS ATRÓFICO-EROSIVAS sint:
- Control de cándidas
- Biopsia
- Tratamiento medicamentoso: CORTICOIDES
- Cirujía

TRATAMIENTO MEDICAMENTOSO

- CORTICOIDES TÓPICOS:
- Pomadas:
  - Acetonida de Triamcinolona 0.1 a 0.3% en Orabase 10g
  - Clobetasol 0.025 % en Orabase
- Enjuagatorios
- CORTICOIDES INTRALESIONALES
- CORTICOIDES SISTÉMICOS (Agudos)

TRATAMIENTO MEDICAMENTOSO

- **RETINOIDES:** Líquenes queratósicos

- **OTRAS MEDICACIONES:**
- Levamisol
- Ciclosporina

QUEILITIS ACTÍNICA

- Afecta: hombres rubios, tez clara
- Exposición al sol
- Cancerización: mas de 50 a.
- CLÍNICA:
  - Descamación
  - Queratinización
  - Fisuras

QUEILITIS ACTÍNICA

1-3% Desarrollan cáncer labial inferior
20 años periodo de latencia
Afecta mas la raza blanca pero depende
De la Exposición excesiva solar

CLINICA

- Atrofia del epitelio labial
- Pálido y brillante
- Fisuras y arrugas mucocutáneas
- Casos avanzados esta borrado los
- Límites de dicha unión
- Zonas hiperqueratósicas (blancas)

TRATAMIENTO

- **PROTECTORES O FILTROS SOLARES:**
  - Absorben la radiación
  - Reflectores físicos solares
  - Corticoides

- **CIRUJÍA**
  - Biopsia previa con displasia moderada o grave
  - Convencional o láser

LUPUS ERITEMATOSO DISCOIDE CRÓNICO

- Enfermedad Autoinmune
- Lesiones en piel y mucosas
- Malignización 0,1 a 4,2 % en bermellón de labio, cuero cabelludo y piel nariz
- No se ha constatado malignización en mucosa bucal

LUPUS DISCOIDE

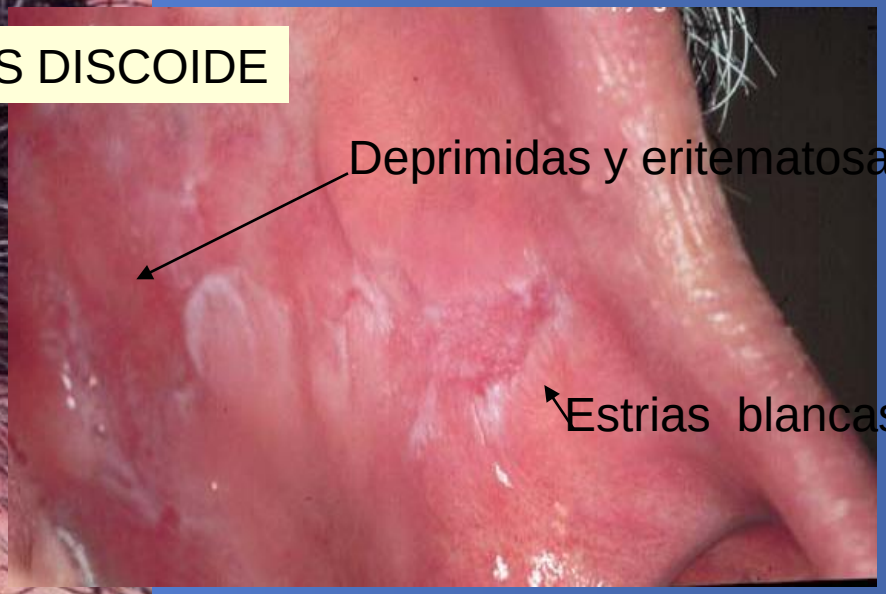

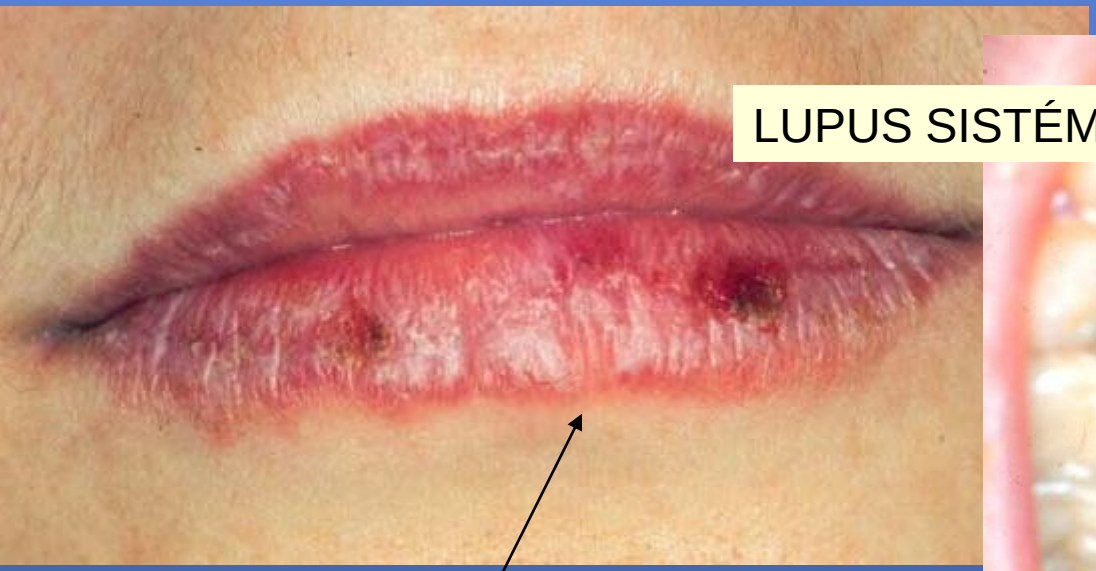

LUPUS SISTÉMICO

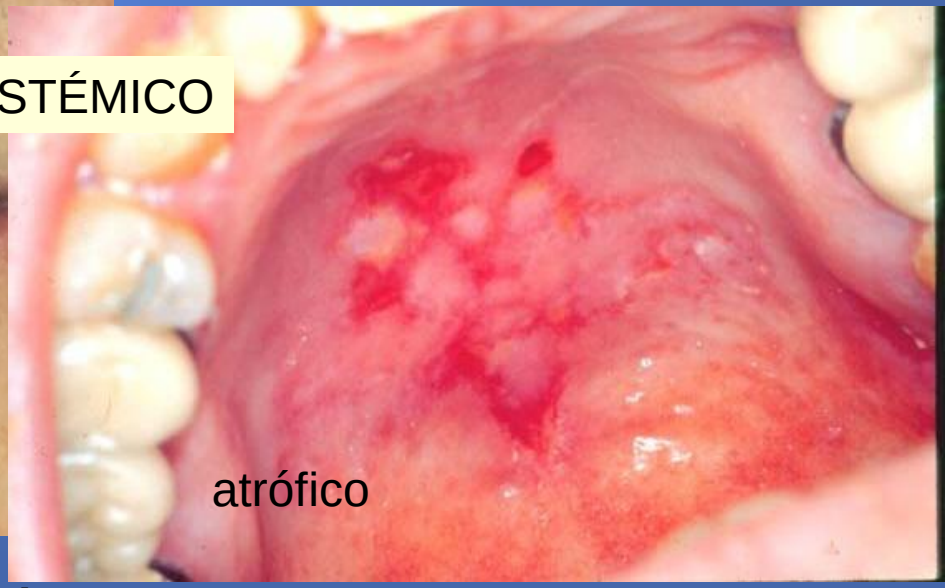

Invasión cutánea y engrosamiento asimétrico

LABIO LÚPICO

LESIÓN DISCOIDE

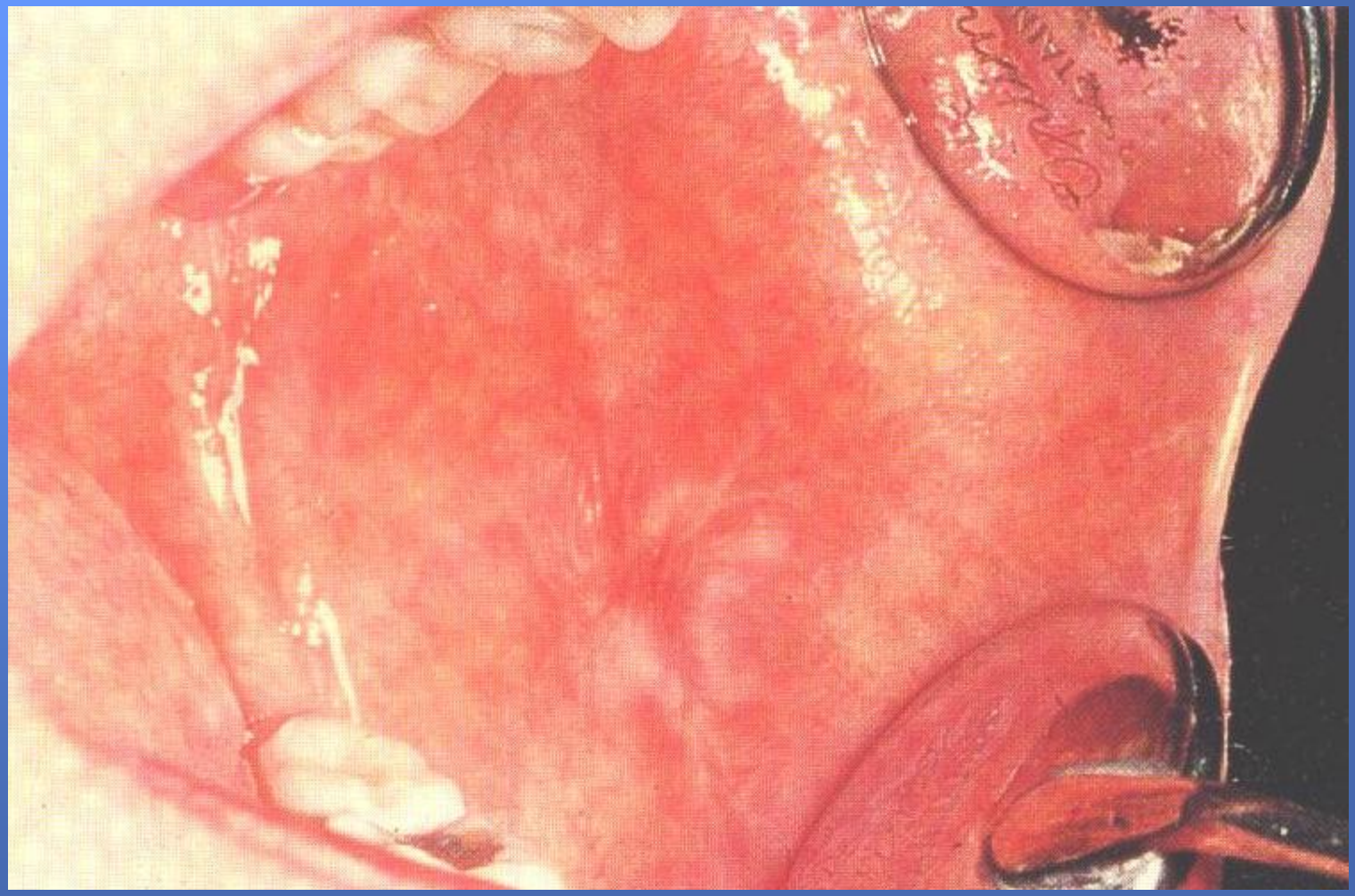

LUPUS ERITEMATOSOS

- **Edema en lamina propia, Infiltrados inflamatorios profundos en parches**
- **Degeneración hidrópica del estrato basal**
- **Gruesos depósitos yuxtaepiteliales PAS +**
- **HIPERORTOQUERATOSIS con tapones queratósicos**

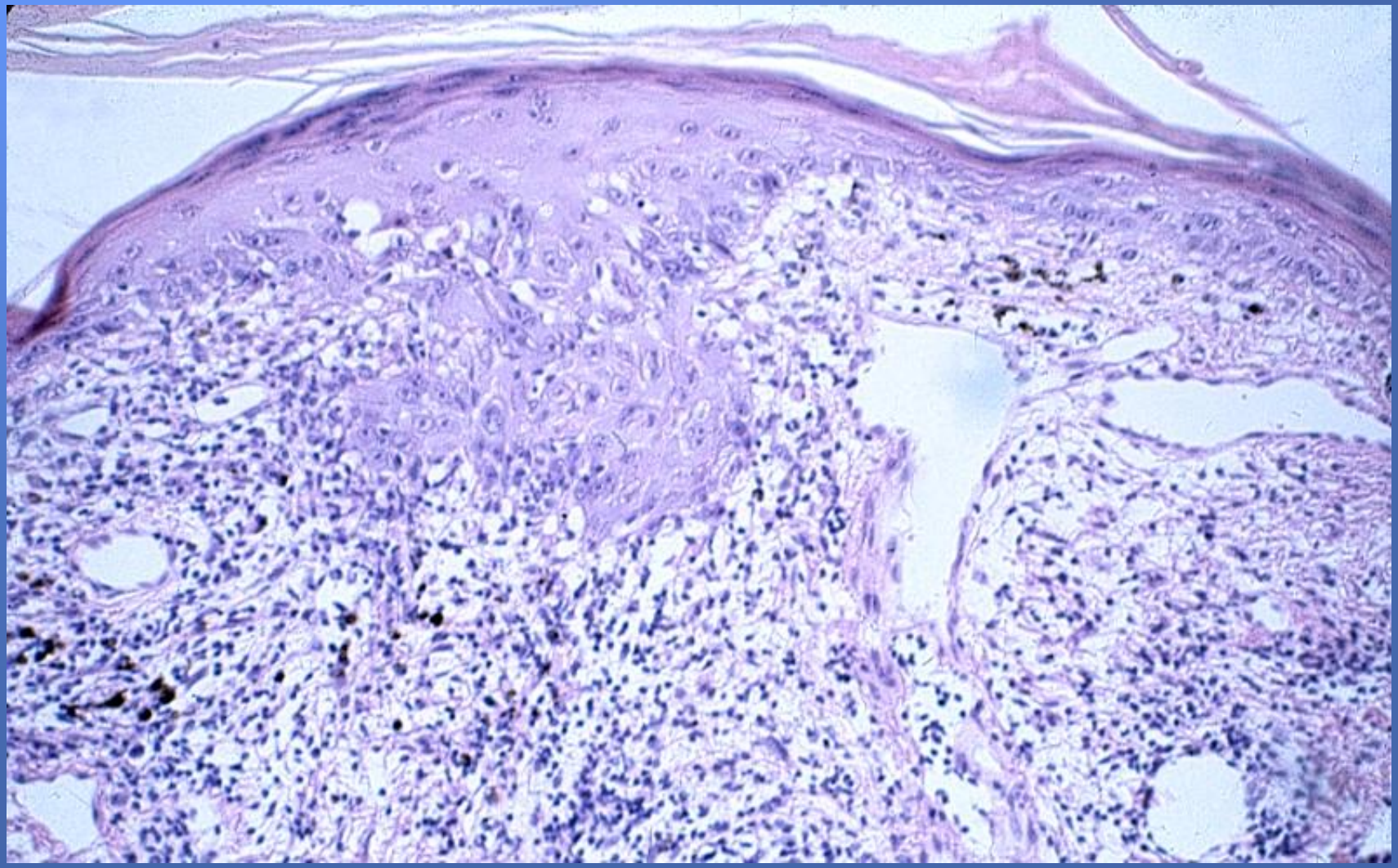

ÚLCERA TRAUMÁTICA CRÓNICA

- Localizaciones
- Eliminar la causa: observar en 8 días
- Biopsia
- CLÍNICA:
  - Practicamente indolora
  - Induración?

NEVUS LIMÍTROFE Y COMPUESTO

- Lesión plana o elevada, pigmentada, aislada
- Traumatizado: se ulcera y sangra
- Transformación en melanoma
- Extirpación quirúrgica con margen de seguridad y estudio histopatológico

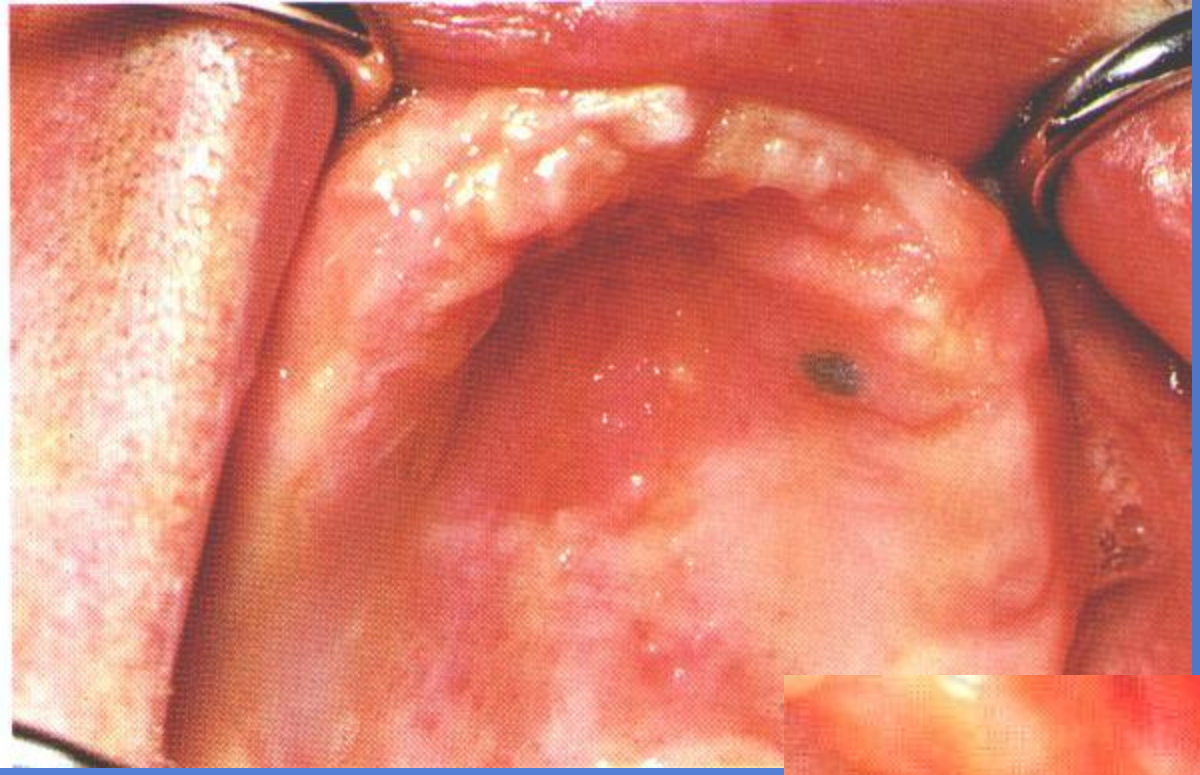

ESTADOS CANCERIZABLES

ESTADO PRECANCEROSO

Según la OMS es un proceso generalizado que se asocia con un riesgo significativamente mayor de presentar cáncer.

ANEMIAS FERROPÉNICAS

- Hipocrómica y microcítica
- Fe ⇨ Epitelio
- Atrofia favorece acción de agentes cancerígenos
- Atrofia lingual, queilitis angulares

DEFICIENCIA DE VITAMINA A

- Diferenciación epitelial
- Rol protector
- Influye en la expresión genética
- Su carencia lleva a hiperqueratinización

SIFILIS

- **GLOSITIS SIFILÍTICA**
- Manifestación del período terciario rara hoy.
- Depapilación
- Lengua lisa, brillante, indurada.
- Leucoplasia (8%) ,Carcinomas (11%)

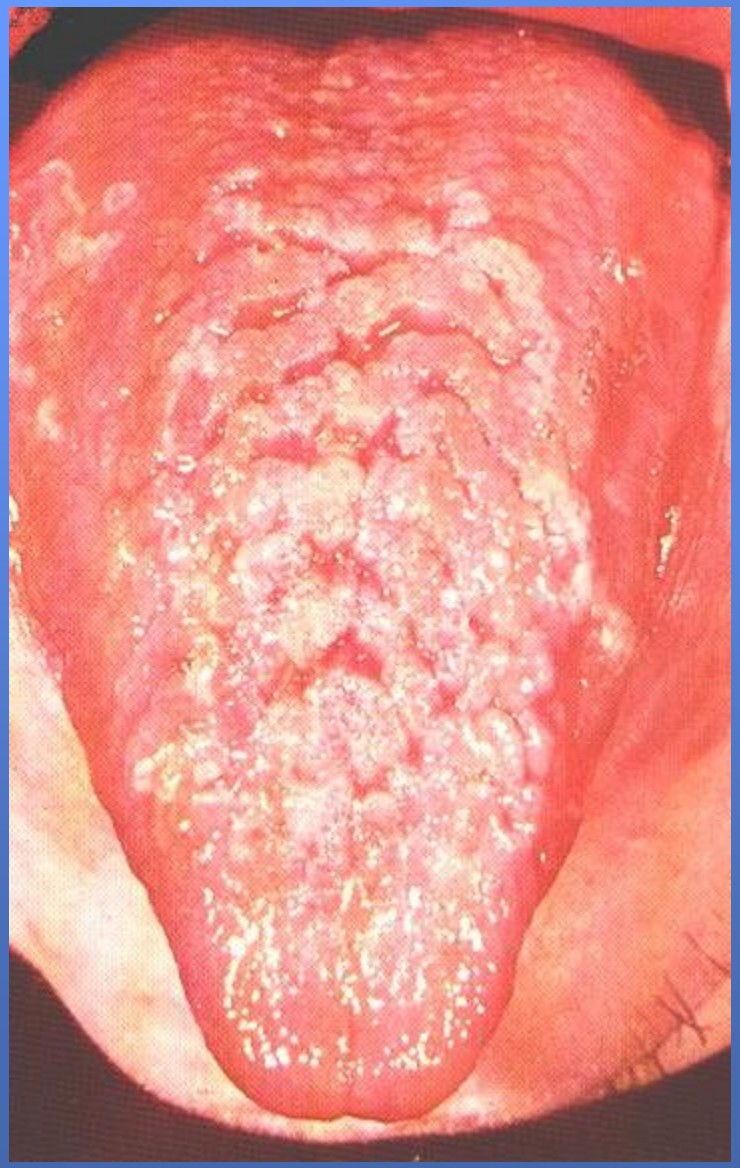

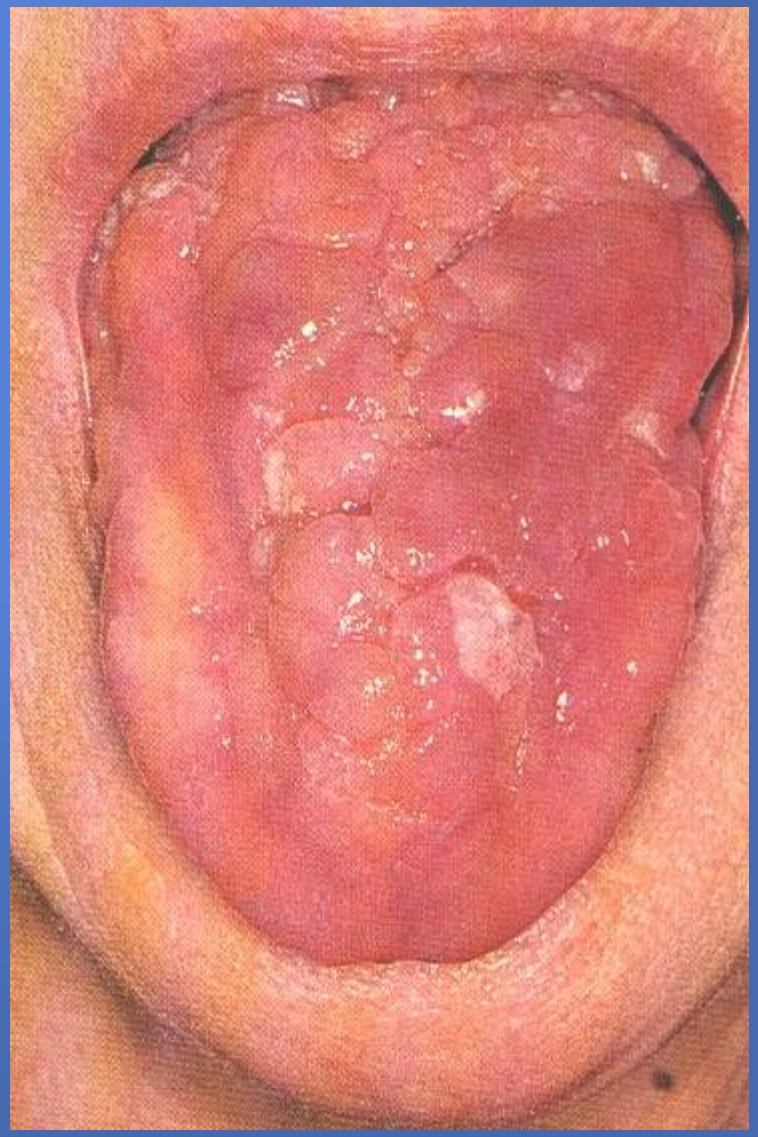

FIBROSIS ORAL SUBMUCOSA

- Masticación de tabaco y nuez de betel
- India y SE de Asia
- Proliferación de colágeno que produce rigidez
- Acción de irritantes

↓

Leucoplasias y carcinomas

DISQUERATOSIS CONGÉNITA

- Enf. Hereditaria, recesiva, solo en hombres
- Atrofia y pigmentación de piel
- Distrofia de uñas
- Leucoplasias bucales y zonas eritroplásicas en lengua
- Signos generales
- Transformación en leucoplasias



INMUNODEFICIENCIAS

- S.I.D.A
- Transplantados
- Otras
- Favorece la instalación de:
- Leucemias linfocíticas
- Linfomas no Hodgkin
- Sarcoma de Kaposi

PACIENTE CON SIDA

CIRROSIS HEPÁTICA

- Síntomas generales
- Alteraciones: piel, uñas, pelo
- Alteraciones de coagulación
- BOCA:
  - atrofia de papilas linguales
  - Labios barnizados
  - Leucoplasias

XERODERMA PIGMENTOSO

- Genético: en hijos de parientes cosanguineos
- En la infancia , en areas expuestas al sol
- BOCA:
  - Queilitis crónicas
  - Queratosis actínicas
- En piel y labios: carcinomas y melanomas



INTOXICACIÓN ARSENICAL

- En aguas de consumo
- Mayor incidencia de cáncer
- Predominantemente en niños

FIN