PROTESIS PARCIAL REMOVIBLE
INTEGRADA III

1. ASISTENCIA EN EL DESDENTADO
2. HISTORIA CLINICA
3. TRATAMIENTO PRE PROTETICO DEL PARCIALMENTE DESDENTADO
4. ANCLAJE
5. LEYES DE GANCHOS
6. APARATO DE PPR
7. DISEÑO DE LA PROTESIS PARCIAL REMOVIBLE
8. IMPRESIONES EN PPR
9. CONSTRUCCION DEL APARATO METÁLICO
10. RELACIONES INTERMAXILARES
11. OCLUSIÓN PROTÉTICA Y TERMINACIÓN DE LA PRÓTESIS.
12. INSTALACION PROTÉTICA
13. REPARACIONES EN PPR

Teórico 1 – PPR 28/11/02

ASISTENCIA DEL DESDENTADO PARCIAL

Vamos a ver cuál es la conducta, la filosofía, el concepto que utilizamos para brindarle asistencia al paciente desdentado parcial. Muestra los problemas que tiene el estudiante de odontología o el profesional para realizar la asistencia de un desdentado parcial.

Como vemos es un paciente que presenta brechas, puede presentar caries, la ecología bucal alterada, enfermedad paradencial.

La disciplina que trata a este tipo de pacientes cuya deficiencia es la ausencia de dientes es la prostodoncia. En general cuando se habla de prótesis o prostodoncia se piensa en los aparatos protéticos, prótesis que restauran la boca.

Con un criterio moderno, en realidad prostodoncia se entiende que es la disciplina que pretende estudiar el diagnóstico, pronóstico y plan de tratamiento de los problemas causados por la pérdida de dientes y en la búsqueda de mantener una oclusión funcional para la vida.

Cuando no se pueda preservar una dentición natural suficiente se usarán sustitutos artificiales para restaurar las funciones esenciales.

¿Qué quiere decir? Frente a un paciente que ha perdido o va a perder alguna pieza dental, la maniobra del profesional con criterio protético es tratar de preservar, de mantenerle la oclusión de manera que sea funcional.

Un ejemplo: Desde la más remota antigüedad en la prótesis no se reponen los 3º molares. Se dice que los 3º molares no son dientes a reponer con prótesis porque se entiende que no son imprescindibles para mantener una oclusión funcional. Yo les diría que en el ejercicio de la prótesis en los últimos 20 años verán que muchos autores no reponen los 2º molares, es decir que las reposiciones protéticas se hacen hasta el 1º molar. Y les diría que más modernamente, desde la década del 80 hasta acá, en algunos programas de asistencia social tampoco se repone el 1º molar. Se entiende que las bocas son funcionalmente estables, mantienen una función adecuada con la vida hasta el 2º premolar.

Como ustedes ven el criterio de reposición de dientes es variable de acuerdo al medio, lugar y momento en el cual estemos ejerciendo la profesión. En general, nosotros aplicamos el criterio de reponer por lo menos hasta el 1º molar, pero con cierta frecuencia van a ver que en algunos programas de asistencia social odontológica no se hace la reposición del 1º molar.

Cuando no se puede preservar una dentición natural suficiente para mantener una función oclusal adecuada, se recurre a sustituir por dientes artificiales para restaurar la oclusión.

Para tratar a los pacientes vamos a realizar aparatos protéticos. Estos aparatos tienen por objetivo restaurar las funciones que se han perdido con la pérdida de los dientes: masticatoria, fonética, estética, son las más importantes, si bien en general se separa la estética de la función, por la importancia que ésta tiene.

Si hablamos de funciones que se pierden con la pérdida de dientes, ¿cuál es la que el paciente más nos reclama? Es la estética, aunque parezca trivial, superfluo. Aunque parezca que la función masticatoria, fonética y digestiva son más importantes, sin la estética no se puede vivir. El paciente licua los alimentos, come puré y vive. Pero sin la estética, en lo que depende de las emociones, no se puede vivir. Es así que la demanda estética es tal vez la más frecuente.

Objetivos de las prótesis:

- Función oral
- Estética
- Salud
- Confort

Además de restaurar las funciones, se pretende que las prótesis contribuyan en la salud. Se ha visto que una prótesis bien diseñada es capaz de mantener el equilibrio fisiológico del SE y brinda confort al portador. Es así que aceptamos como criterio, por lo que acabamos de decir, que las prótesis dentales deben satisfacer las necesidades del paciente sobre estética y función, en condiciones de salud y confort.

¿Cuáles son las opciones que tenemos frente a una boca desdentada parcial a efectos de realizar la restauración protética?

Tenemos tres opciones clásicas para lograr salud en el desdentado parcial:

1) Prótesis removibles
2) Prótesis fija
3) Prótesis implanto-asistida

¿Qué es una PPR? Es un aparato de prótesis que toma contacto con el terreno protético. Y de esa relación, de esa vinculación que logra con el terreno protético busca el principio de estabilidad para quedarse en su posición y no ser desalojado por las fuerzas funcionales.

El terreno protético del desdentado parcial está constituido en el maxilar superior por los rebordes alveolares y la bóveda palatina en cuanto a tejidos blandos, y en la otra parte los dientes remanentes. En el maxilar inferior el terreno protético son los rebordes alveolares residuales con su flanco vestibular y lingual, y los dientes remanentes.
Es decir, que una PPR es un aparato que se sobrepone a ese reborde alveolar y dientes remanentes a efectos de lograr estabilidad y de esa manera cumplir su función.

Es un tipo de restauración universal. Se puede realizar en todos los casos de dentición parcial. No quiere decir que siempre esté indicado, pero lo podemos hacer en todos. Recibe su nombre de removible porque el paciente la puede poner y sacar a voluntad.

La Prótesis Fija es una prótesis que se vincula y utiliza como terreno a los dientes remanentes. Ya no está sobrepuesta a los dientes, por lo que requiere una preparación previa de los remanentes, por ejemplo un tallado cavitario, preparaciones de restauraciones en block en los pilares y tener unidas ambas coronas con elementos que son los dientes a reponer, que se cementan en posición.

¿Qué es mejor, una PPR o una PF? La ventaja de la fija es por ejemplo, desde el punto de vista del confort. Es un aparato que es el paciente lo tienen cementado, no se lo puede sacar y colocar, se lo higieniza como si fueran los dientes naturales y por lo tanto, no revive esa permanente sensación de mutilación de estar sacándose la prótesis todas las veces después de

comer, lavándolas y volviéndolas a colocar. Eso desde el punto de vista emocional, el paciente no quiere esa dentadura, a veces son necesarias pero no de preferencia.

La PF no se puede hacer siempre. Hoy decíamos que la PPR siempre se indica. Si es una brecha a extremo libre no podemos hacer una PF. Debemos tener un pilar a cada lado de la brecha.

Si tenemos un paciente con mala higiene, ya sea porque no se dedica o porque tiene mala motricidad, ¿qué es peor, una PPR o una PF? Una PF, porque va a estar muy mal higienizada y por debajo del puente uno puede encontrar cualquier cosa. En cambio, en la PPR por peor que se higienice por lo menos se la saca y hay la posibilidad de higienizarla.

La longitud de la brecha también es un determinante. Supongamos un caso en que hay dientes a ambos extremos de la brecha, por ejemplo, tenemos una brecha a la izquierda del maxilar inferior. Están faltando tres dientes: un premolar y dos molares. Imagínense si se empezara a agrandar esa brecha y faltara también el premolar. ¿Hasta cuando puedo hacer una estructura sostenida sobre los dientes extremo de brecha? La longitud de la brecha determina que hay casos donde no puedo hacer PF.

Se entiende que en la zona anterior de los maxilares no se pueden hacer PF de más de cuatro piezas. Si faltan cuatro incisivos, puedo utilizar como pilar a los dos caninos. Pero supongamos que falten los seis anteriores. Si la sostengo en los premolares seguramente esa prótesis va a fracasar desde el punto de vista biomecánico, ya que las fuerzas superan las posibilidades de los premolares de sostener una prótesis tan extensa.

En el sector posterior no conviene que sean de más de tres dientes, en ese caso habría que buscar otras estructuras además de las piezas extremo de brecha. La PPR se indica incluso en brechas mayores, ya que utiliza dos terrenos: el osteomucoso y el dentario.

También interesa la divergencia de los pilares. Cuando tenemos los pilares, tomamos radiografías y miramos las raíces de ambos pilares mesial y distal a la brecha. Una PF requiere que los pilares sean más o menos paralelos, porque sino las fuerzas que recibe la estructura que lo sostiene tiende a traumatizar el periodonto de esos dientes pilares.

En una PPR esto no es tan crítico; pueden haber pilares divergentes, inclinados entre si. Las tensiones no son tan críticas y no traumatizan los dientes pilares.

Otra cosa a tener en cuenta es el grado de pérdida de tejidos blandos. Cuando se pierde mucho proceso alveolar, supongamos un incisivo central que se perdió, determina una brecha en sentido gingivo-oclusal, que puede ser mucho más alta la pérdida de tejidos que la altura coronaria del diente vecino, hay una gran pérdida vertical. Desde el punto de vista estético hay que reponer algo que imite la encía. Con la PF es difícil de imitar la encía, mientras que en PPR con acrílico si se puede.

Por eso, cuando la pérdida de tejidos blandos es muy grande y estéticamente hay que reponer encía o darle sostén al labio, a veces es más fácil hacerlo con una PPR.

Todo esto indica el por que de la universalidad de la PPR y no siempre de la PF.

La otra posibilidad es la prótesis implanto-asistida. ¿En qué consiste? El criterio de los implantes consiste en que en las brechas desdentadas, en el proceso alveolar residual, en el hueso entre ambos dientes remanentes uno tiene la posibilidad de colocar un tornillo de titanio, un elemento metálico en el hueso que es capaz de ser portador de una

sobreestructura con forma de diente, y de esa manera reponemos el diente mediante implante. Sería colocar raíces donde no las hay. Esas raíces me permiten hacer una PPR o PF encima de ellas. Es un criterio relativamente moderno dentro de la prostodoncia. La PPR tiene más de 250 años tanto parcial como completa. La prótesis sobre implante se está haciendo hace 25 años más o menos, pero es un tipo de prótesis que tiene gran futuro, sobre todo para las nuevas generaciones.

Tenemos una boca en la cual se han repuesto los dientes perdidos con una PPR. Se ven los dientes artificiales, la base, elementos de anclaje, que son elementos metálicos que están sobrepuestos al diente pilar. Con una vista de la cara oclusal vemos el aparato de prótesis parcial que está compuesto por las bases de acrílico, y el elemento metálico que une ambas bases entre si que es lo que llamamos conector mayor, en este caso una banda palatina metálica que une la silla derecha con la izquierda.

En una PPR inferior vemos como los retenedores rodean los pilares, los circunscriben para obtener estabilidad. Sillas dentosoportadas porque tienen elementos de anclaje, y a extremo libre que tiene vía de carga mixta porque como solamente tienen pilar de un lado, se descargan parte de las tensiones que recibe en la oclusión en el terreno osteomucoso y parte en el dentario. Lo que une a las sillas es un conector mayor que en este caso del maxilar inferior es una barra lingual (la otra era banda palatina).

Una ventaja que tiene la PF sobre la PPR es la estética, porque no hay elementos de anclaje visibles y con máximo confort (porque no hay que sacar a la prótesis); a los pocos días el paciente se olvidó de que tiene las prótesis.

La implanto-soportada incluso tiene otras ventajas más sobre la PF: transmite al hueso las fuerzas directamente, no hay que tallar las piezas vecinas, y desde el punto de vista estético no hay punto de contacto. Si tenemos un paciente que tiene un ligero diastema tenemos la ventaja de que no tenemos que hacer como en el caso anterior un diente con punto de contacto. Para tener una PF tengo que tener algo que vaya a mesial y a distal, entonces tengo que llenar el punto de contacto.

Cuando estemos en la clínica vamos a tener que tomar rápidamente una serie de decisiones que son las que van a permitir hacer el tratamiento del paciente. Por ejemplo, tenemos que ver:

A) Tipo de prótesis

Con los datos que dimos hoy y otros que tienen que estudiar, tienen que saber rápidamente si es un paciente apto para PPR , PF o una implanto-soportada.

B) Tipo de PPR

Eventualmente, si resuelven decirle que está indicado una PPR, tenemos que decirle que tipo de PPR. Hay tres tipos fundamentalmente, dependiendo del grado de tecnología aplicado para su construcción:

- *Simplificadas*: están indicadas socialmente cuando los recursos son escasos; constan de bases de acrílico y elementos de anclaje de acero inoxidable.

- *Estándar o convencionales*: También llamadas esqueléticas. Logran el mejor rendimiento. Utilizan en su estructura un elemento metálico, el esqueleto de cromo-cobalto, por ejemplo barras palatinas y linguales, sobre las cuales se reúnen las bases y los dientes artificiales.

- *Prótesis de precisión o con anclaje de precisión*: utilizan como elemento de anclaje los attaches. Son elementos de anclaje de dos partes, una está en el diente pilar unido a una corona tallada y cementada al diente pilar, y la otra parte que encaja en la primera está unida a la prótesis.

Tratamientos accesorios

Para hacer una prótesis es necesario colocar la boca del paciente en situación de equilibrio biológico. Hay que preparar la boca de manera que el SE del paciente esté lo más saludable posible. Hay que eliminar las disfunciones de todo el sistema y poner en condiciones de salud todos los componentes del sistema.

Tratamientos específicos

Son aquellos que se realizan específicamente relacionados a la prótesis, por ejemplo, para que los elementos de anclaje calcen adecuadamente en los pilares es costumbre hacer una serie de rectificaciones morfológicas del contorno axial y de bordes incisales y caras oclusales. También hacer nichos en donde se alojen parte de los retenedores, quitar retenciones exageradas para que el aparato entre y salga con facilidad, o hacer retenciones cuando es necesario para que un elemento de anclaje obtenga retención.

Por último, una vez que hice todo ese esquema de qué tipo de prótesis voy a hacer, que tratamientos accesorios y específicos, tengo que establecer una secuencia racional para poderlos realizar.

La prótesis esquelética se toma como tratamiento estándar o convencional porque es el tipo de aparato más simple si se quiere, que cumple bien con los requisitos de un aparato de prótesis parcial. Se logra que sea estético, estable, preserva los tejidos, logra buena retención, buena estabilidad, buena fijación, y no es excesivamente caro. Primero se hace el esqueleto de cromo-cobalto, y luego se agrega la base de acrílico y los dientes artificiales.

La prótesis simplificada o a placa fundamentalmente está constituída de una base de acrílico que tiene dientes artificiales y elementos de anclaje de acero inoxidable. Es más económica que la anterior, pero no cumple bien algunos de los principios, por ejemplo desde el punto de vista sensorial es mejor una prótesis esquelética porque el cromo-cobalto puede estar colado en la bóveda palatina en espesores de 4 décimas de mm, mientras que si es una placa de acrílico debe tener un espesor mínimo de 2-3 mm para que sea resistente. Incluso a veces tiene que estar reforzada para que no se rompa.

La prótesis esquelética puede cubrir la bóveda palatina o el flanco lingual, como es muy resistente, y muy finita, sin acercarse al cuello de los dientes. Esa es una zona que con la prótesis tiende a lesionarse o irritarse; es el principio de escotado, la prótesis debe escotar el cuello de los dientes, los ganchos no deben rozar la encía.

Mientras que la prótesis a placa no siempre lo permite, hay que acercarse porque hay que hacerla ancha y gorda porque sino se rompe. Por supuesto que esos elementos de anclaje no dan una excelente estabilidad y otros problemas como la falta de apoyos y tiende a intruirse.

Todo esto hace que sea un tipo de prótesis que se hace en forma transitoria, o eventualmente cuando las condiciones sociales del medio donde estamos trabajando no permite hacer otra cosa.

Con las prótesis de precisión se logra un buen efecto estético y además sumamente preciso en la retención que brinda, que determina una prótesis muy estable, y es una retención incluso graduada donde uno puede saber exactamente la carga que se requiere para colocarlo y sacarlo porque ya vienen prefabricados.

Por lo tanto, es una restauración compleja, que brinda ventajas y por lo tanto sumamente más cara: requiere tallado, los attaches, laboratorio especializado, un profesional entrenado. Están reservados para pacientes que tienen grandes exigencias estéticas o funcionales, buenos recursos, y excelentes índices biológicos del terreno protético, SE y tejidos de soporte que nos hace pensar que esa prótesis va a ser estable en el tiempo. No le voy a hacer un anclaje de precisión en un diente que tiene disminuído el estado paradencial.

¿Es la PPR un tratamiento eficiente?
Para contestar esta gran pregunta surge de tratar de comprender cuales son los tres principales efectos que produce la prótesis una vez instalada en boca. Del balance de ellas es que surge si es favorable o desfavorable.

Efectos terapéuticos de la PPR:

a) **Terapéutico**:

- *Primarios o rehabilitadores*: Dependen directamente de la presencia de los dientes en la boca; estética, masticación, fonética, confort.

- *Secundarios o profilácticos*: Actúan sobre funciones dependientes como la digestión; favorece el equilibrio biológico del SE en el momento que restaura relaciones intermaxilares y la posición mandibular, previene enfermedad paradencial, evita la pérdida de puntos de contacto; también la presencia de la prótesis favorece el equilibrio psíquico, si una persona está en confort, está contenta, se siente bien, logra un equilibrio emocional.

b) **Dañino potencial**:

- Ecología bucal
- Terreno protético
- SE (ninduciomos por ejemplo, bruxismo)
- Sensorial

Puede tener un efecto traumático sobre los tejidos de soporte (osteomucoso y paradencio de los pilares), trastornos de la ecología bucal, si la instalamos en un paciente que no tiene buenos hábitos de higiene.

El primero y más notable es sobre la ecología bucal. Piensen que un elemento sobrepuesto a la bóveda palatina, los tejidos blandos y los dientes remanentes favorece la formación y retención de placa bacteriana, que es el principal factor etiológico de la caries y enfermedad paradencial, por lo que ponemos a nuestro paciente en un grupo de riesgo desde el momento que le ponemos la prótesis.

¿Qué deducción lógica sacamos sobre qué paciente necesitamos? ¿Cuál es el primer requisito que tiene que tener un paciente para hacerse una PPR? Tener una buena instrucción de higiene oral, saber cómo hay que limpiar la boca, mantener esa boca higiénica y tener un buen

entrenamiento y buenos hábitos de higiene. Si no los tiene, hasta podríamos decir que es un paciente que hay que descartarlo, porque la presencia de la prótesis va a causarle más daño que beneficio.

En cuanto al terreno protético, puede sobrecargar las mucosas, dientes, provocar traumatismo periodontal de los remanentes.

Si la prótesis restaura en forma inadecuada las relaciones intermaxilares podemos producir daño en el SE: bruxismo, lesiones articulares, etc.

Desde el punto de vista sensorial, imagínense una prótesis mal pensada, por ejemplo si hiciéramos una barra palatina separada 1 mm del paladar es inaceptable.

c) Socio-económico

Si hablamos de prótesis implanto-soportada, PF y PPR, la PPR es la más rápida, simple y económica, la que requiere menor entrenamiento por parte del profesional, un laboratorio menos entrenado. Por lo tanto es del tipo de prótesis que se adecua más a una sociedad como la nuestra.
Con respecto a una PF y una PPR, la relación de costo es 3-1 y 4-1, mientras una PPR y una implanto-soportada es de 1-10 y 1-20.

Filosofía de asistencia del desdentado parcial

La filosofía que tenemos que aplicar cuando hagamos el tratamiento del paciente debe ser:

a) Higiene oral aceptable
b) No hacer ninguna prótesis sin colocar nuestro SE en ortofunción, y corregir todo lo que el paciente tenga antes de colocar la prótesis, porque esta perpetúa lo que está bien o lo que está mal.
c) Hay que buscar el tratamiento óptimo para el paciente: el mejor tratamiento para el momento en que estamos haciendo el tratamiento y para el paciente. Es el que se adecua mejor a los índices biológicos del paciente, se adecua mejor a los recursos disponibles, a las circunstancias y a las exigencias. Si me viene un paciente que tiene índices biológicos malos, por ejemplo una disfunción del SE, periodontal, muy pocos remanentes, dientes que va a perder dentro de poco tiempo, no hay buenos recursos económicos, y además nosotros como profesionales no dominamos técnicas de mucha precisión.
La prótesis óptima para ese caso es de repente una prótesis a placa. Hay que adecuar los tipos de tratamientos que conocemos a las circunstancias, depende de las exigencias del paciente, y del tiempo disponible.

Tratamiento óptimo

Prótesis:

- Simplificada
- Estándar
- De precisión

Nivel de tecnología:

- Bajo
- Medio
- Alto

Tratamiento:

- Ideal
- Óptimo
- Alternativo

Según:

- Indices biológicos
- Recursos disponibles
- Circunstancias
- Exigencias

Teórico 2

HISTORIA CLÍNICA DEL PARCIALMENTE DESDENTADO

Vamos a ver historia clínica con lo relevante a los datos que son de relevancia del punto d evista protético. La bolilla de Historia clínica dentro del programa dentro de las bolillas 5 y 6, salteamos unas bolillas porque lo que uds van a hacer primero es HC.uds dentro de la hoja tienen algo que dice Plan de Asistencia que tiene una etapa que es diagnóstico y pronóstico, una elección terapéutica, una preparación preprotética, la restauración, instalación y un plan de mantenimiento. El diagnóstico, pronésotico y elección terapéutica es donde nosotros nos enfocaríamos en estos dos teóricos, la parte de HC.

Dentro de la HC vamos a tener diferentes etapas: los datos personales, anamnesis, apresicción clínica gral, un examen clínico regional y local, podemos o no hacer examenes complementarios para hacer un dgn, pronóstico y elección terapéutica apropiada para este pacinte. El diagnóstico es la recolección de datos, identificar características de ese pte, son características indiciduales, el dgn es siempre individual, no sirve hacer dgn para dos o tres ptes. Vamos a determinar caracerísticas que nosotros les lleamos *índices biológicos* que pueden ser favorables o desfavorables, o sea carcterísticas del pte que favorecen para realizar un tto protético y otras características que son desfavorales del punto de vista protético.

C) Diagnóstico

Tenemos distintos tipos de diagnóstico, por ejemplo podemos hacer un dgn actual, vemos al pte, la boca de ese pte y decimos bueno, en este pte es prevalente la enfremedad de caries, eso es un dgn. Podemos hacer un dgn etiológico que quiere dicr buscar la causa, si vemos que tiene mucha caries el pte, bbucsar que microroganimo es el causante de esa enfermedad. Pero tb lo que hacemos en PPPR es un dgn de aptitud que es la disposición que tiene el pte para recibir un tto, ya sea de operatoria, de endodoncia, pero de nuestro punto de vista protético que tiene ciertas complejidades porque cuando uds hacen unas prótesis, y sobre todo en el ambiente de facultad, son ttos sistémicos, entonces a veces podemos entablar una relación con el pte mucho mas profunda con el pte que haciendo una restauración puntaul de operatoria.

Entrevista

Dentro de la HC vamos a empezar por la entrevista del pte, vamos a hacer un interrogatorio.

Datos personales

- Nombre
- Dirección
- Teléfono

Lo primero que vamos a apuntar son los datos patronímics: nombre, dirección, teléfono y edad. Esto importa para ubicar el pte.

- Edad: nos sirve del punto de vista protético para saber la capacidad de adaptación de ese pte. Es de preveer que un pte jóven se puede adaptar mas rápidamente a los cambios que una persona mayor. Nuestro conjunto de pts está orientado a adultos y adultos mayores, por eso muchas veces tenemos ptes de edad avanzada que ellos lo

que pretenden es que se les solucione un tema puntual, llegar a tener confort pero en lo posible con la menor cantidad de maniobras previas para no complicarle porque aveces uno piensa hacer detrminado tipo de restauración pero hacer llegar al pte a la consulta es realmente un trastorno.

- Ocupación: nos indica los requerimientos previos a las maniobras nuestras, por ejemplo ptes que necsitan una prótsis provisoria con problemas laborales o por su entorno laboral. Tb nos puede estar indicando ciertos hábitos que pueden tener potencial traumático en el SE.
- Estado civil: se refiere al apoyo que hay en su enotno social, en las personas mas allegadas, que pueden colaborar con nostros en numhos casos para la elección de ese tto.

Anamnesis

Nosotros cuando estamos interrogando al pte no somos una máquina de hacer prreguntas que estamos llenando un formulario, sino que se pretende que sea un diálogo en el que nosotros preguntamos pero preguntas abiertas en que el pte puede explicarnos que es lo que quiere.

Objetivos del interrogatorio

- Motivo de consulta: es lo primero que tratamos de descubrir. Aveces se hace difícil saber por qué viene, algunos dicen que viene porque se quieren poner los dtes, pero muchas veces vienen obligados por el entorno social ,por ejemplo un señor que se le casa el hijo y le dicen como vas a ir al casamineto de tu hijo sin dtes, entonces viene porque es obligado pero no tiene un motivo real. Entonces nosotrso debemos saber cuál es el motivo porque si nostros no colmamos sus expectativas seguramente por mejor hecho que esté nuestro tto protético el pte va a salir ....ado. Entonces el motivo de consulta hay que subrayarlo en rojo y tennerlo simpre presente. Aveces en la primer consulta no se puede dterminar, el pte viene a registro y le dicen ud es operatoria, endodoncia y prótesis, y el pte quizás viene porque le duele un dte y se quiere solucionar ese tema puntual y nosotros estamos complicandole la existencia, es bueno tomarse unos minutos para saber realmente que es lo que quiere para poder reslmentes olucionarles su problema.

- Expectativas del tto: muchos ptes dicen: Yo me saco todos los dtes porque asi se me terminan los problemas, porque estoy cansado de tener caries, vivo en el dentinsta, me pongo unas prótesis y se me acaban los problemas. Y en cierta forma si se le solucionan los problemas, pero van a tener otros problemas, entonces nosotros como profesionales le tenemos que decir al pte cuáles son los alcances de nuestro tto. Probablemente con una prótesis capáz que ven una propaganda de televisión de un adhesivo de prótesis mirdiendo una manzana, yo creo que con una prótesis nunca va a morder una manzana, pero eso es lo que la propaganda vende al pte y nosotros tenemos que decirle realmente al pte lo que puede esperar del tto protésico. Hay ptes que vienen a la consulta muy desconfiados del tto entonces en ese tto tenemos que motivarlos, pero hy ptes que vienen muy pasados, demasiados motivados, que se les van a solucionar todos los problemas, que poniéndole los dtes blancos y preciosos va a conseguir novia, se va a casar y va a ser feliz. Pero no es así.

- Perfil psicológico: vamos a tratar de determinar el perfil psicológico del pte.

- <u>Estado de salud</u>: vamos a ver el estado de salud gral del pte. Dentro del estado de salud tenemos dos puntos:

1. Antecedentes médicos

- *Enfermedades* : Vamos a tratar de determinar que enferemdades grales afectan la región del SE. Hay listas de enf, y algunas, por ejemplo diabetes, pueden complicarnos no en las maniobras típicas de prótesis pero si en el tema de reabsorción o de indicar medicación previa. Por ejemplo un pte en los primeros estadios de HIV probablemente no nos trae ningina complicación para el trabajo de prótesis específicos pero si nos pone alerta de las normas de bioseguridad para protegernos nosotros y al pte para no infectarlo con algun tipo de bacterias que puede ser nocivo para el. Vamos a ir haciendo preguntas acerca de esas enf, en la HC hay una lista de enf o pueden preguntar otras que pueden afectar el SE.

- *Dieta*: van a tener una cartilla dietaria que el pte deben llenar en la forma mas honesta posible. En tdoa dieta balanceada deb haber proteínas, carbohidratos, y grasas. A nosotros lo que nos interesa sobre la dieta son los momentos de azúcar, pero si vemos que es una dieta no balanceada, posiblemente le podemos orientar al pte a una pte a un especialista en nutrición, lo mismo si hay un problema de obesidad en que podemos orientar, dar consejos de nutrición y en caso que fuera necsario se puede derivar a un espcialista.

- *Medicamentos*: vamos a apuntar el nombre de la droga o el principio activo, el nombre comercial, la dosis y la frecuencia. Vamos a preguntarle al pte si está toamndo el medicamento, si son por indicación propia o si está supervisados por el médico, si lo suspenden o no, o ..... y nosotros tenemos que saber que haymedicamentos como los salicilatos o anticoagulantes que retardan el timpo de coagulación, hipotensores, ptes que toman medicamentos para bajar la presión, podemos provocarle ..... en el momento de levantarlo del asiento si estuvimos trabjando mucho tiempo en forma horizontal. Uds saben que las personas que tienen convulsiones tomasn medicación que puede afectar el tejido gingival. Son todos tipos de medicamentos que pueden solucionar un tema específico de orden gral, pueden a nosotros afectarnos o tener algun tipo de precaución especial en nuestro tto.

- *Estress*: es una reacción inespecífica del organismo ante una demanda, el estré puede ser en un momento puntual de su vida, por ejemplo un pte que se quedó sin trabajo o se va a casar o se está separando. O puede ser que un pte esté sometido permanentemente a estrés. Lo que nos interesa es que el estrés es una de las causas de los ***trastornos temporomandibulares TTM*** por lo tanto puede traernos aparejado algun problema o nos está alertando de que tenemos que hacer alguna maniobra previa al tto protético para que en el momento de hacer las prótesis el SE esté apaciguado. Pero tb nos altera la capacidad de reacción de este pte. Aveces muchos ptes puden ser irritbales o mas sensibles que una persona tranquila.

2. Antecedentes Odontológicos

- *Pérdida de dtes*: nos importa ver la causa, por qué se perdieron los dtes, no es lo mismo un pte que perdió los dtes por caries que por un traumatismo. El impacto que tuvo la pérdida de dtes en esa persona, le preguntan hace cuánto que perdieron los dtes y aveces nos dice que perdieron los dtes en un accidente y no saliero de la casa hasta que no tuvieron algo provisorio o gente que normalmente puede andar sin dtes y no le afecta su vida de relación. Eso nos da una idea del grado de importancia que le da esa gente a estar con su dentición sana, su SE sano.

- *Ttos anteriores – Protético:* se le pregunta al pte qué ttos ha recibido y cuál fue su experiencia. Aveces los ptes que vienen tienen un lenguaje muy académico, hablan de incisivo, canio, molares, me hice un rebasado, me hicieron esto que a veces nos sorprende. Aveces uno pinesa que los ptes no netiende cuando el pte habla con el alumno pero el pte si está escuchando y si entiende. Le preguntamos qué tto tuvo y cómo le fue. Nos interesa sobretodo los ttos anteriores protéticos, le vamos a preguntar por qué no marchó con esas prótesis, por qué quiere cambiarles, qué cosa no le gusta de esas próteis, para que en el momentoque nosotros vamos a hacer la prótesis definitiva, lo que al pte le gustó de la prótesis anterior en lo posible tratar de repetirselo, porque eso nos da un pas mas adelante en el proceso de adaptación a la nueva prótesis. Por el contrario si el pte dice que las prótesis no le gusta por ejemplo porque la barra le dificulta la fonación, bueno ver si es posible cambiárselo para que el pte vea que estamos haceindo todo lo posible para ayudarle a mejorar su situación actual.

- *Instrucción en higiene oral:* hasta ahora estamos hablando con el pte, no hemos tocado al pte, a los umo vimos su prótesis, las miramos, le preguntamos como las siente y miramos cómo es la higiene de esa prótesis. Porque nostros tenemos que hacer un plan de mantenimiento de ese pte, como decíamos hoy un índice biológico. Cuando estamos haciendo el interrogatorio y le preguntamos al pte si recibió instrucción de higiene oral y el pte dice que si y le preguntamos si usa algun complemento y el pte dice que si que usa hilo, se hace buche y el pte dice que usa de todo, pero vemos que la prótesis está sucia o las instrucciones que recibió el pte no las entendió o no las está llevando a cabo o sinmplemente dice que si para ir pasando adelante en las etapas mas rápido. Pero uds no se olviden que cuando nostros estamos insatalando una prótesis, recuerden del teórico anterior que si bien las prótesis cumplen una función de masticación, plenitud facial, tb pueden producir daños, lo que nostros tenemos que vigilar o contemplar es conservar ese capital que tenmos que son los dtes remanentes del pte, porque el hueso no es el órgano apto para trasnmitir fuerzas. Entonces con la prótesis evaluamos la higiene, la retención (como la siente, si realmetne está reteniendo como dice el pte o comprobamos que se le mueve), podemos ver cómo le queda, muchas veces el pte pierde un dte y cuando esta en reposo muchas veces no se le nota la ausencia, pero cuando se está moviendo vemos algunos detalles que nos pueden ir dando pautas de como confeccionaron esa prótesis.

- *Salud del SE:* vamos a hacer preguntas dirigidas a saber cómo están los componentes del SE: la ATM, los músculos, los dientes y el paradencio. La ATM vamos a preguntar si siente ruidos, si tiene dolor, luzaciones o subluxaciones (primero le preguntamos al pte si sabe lo que es porque con el pte tenemos que tener el mismo lenguaje para que pueda contestar), si los músculos están dolorosos, si tiene limitación en la apertura bucal, si siente o si ve que sis dtes se han movido, di tiene movilidad dentaria, todos estos datos nos van a informar de la salud del sistema.

D) Apreciación clinica general

Decimos apreciación porque nostros no estamos haciendo un exámesn, estamos simplemente observando al pte.

1. *Perfil psicológico*: vamos a tratar de determinarlo. Devan decía que antes de conocer la boca dle pte debemos conocer su mnente. Existen dos grupos de ptes: colaboradores y no colaboradores. HOUSE en 1950 subdivide estos dos grupos que es la que usamos nosotros como pacientes:

Colaboradoes

- *Filosófico*: es el pte idealque todo el mundo quiere tener. Es el pte que entiende por qué llego a este estado dentual, entiende lo que le vamos a hacer, acepta las condicoines del tto, el tiempo, el costo y la cuota de responsabilidad por parte de él, porque todo tto tiene una cuota de responsabilidad por parte del pte, es un pte que se puede motivar muy facilmente porque ya está motivado.
- *Preciosita*: es un pte colaborador, pero es muy detallista, pueden ver cuando está entrando a la consulta su forma de vstirse, de moverse, es un pte muy exquisito, que se le tiene que explicar absolutamente todo lo que se le va a hacer, qué maniobras le ahacemos, para qué se la hacemos, quée es lo que va a sentir él, y qué resultados vamos a obtener. En la medida que nosotros obtengamos los resultados que le dijimos a eñl que le va a pasar, es un pte que colabora y no hay ningun problema con él.

No colaboradores

- *Indiferente:* es un pte que como les decía en el ejemplo, viane a ponerse los dte sporque se le casa el hijo, pero en realidad no le interesa solucionar su problema de salud bucal, a lo sumo si hay dolor o algo irá al dentista pero si no andará por la vida sin la necesidad de ir. Es un pte muy difícil de tratar de motivar, le da lo mismo una cosa u otra, mientras no le ocasionesmos muchos problemas no hya problema, es un pte que le da lo mismo blanco que negro.
- *Histérico*: es un pte muy difícil de tratar, es un pte que dramatiza, todo lo exagera, todo es un problema, hay una alteración emocional de base que en algunos casao podemos aconsejarle recibir ayuda con un profesional adecuado. Gralmente son ptes que canalizan todas sus problemas al profesional que tienen en frente, todo lo que les pasa enm la vida es culpa del profesional que tienen en frene cuando él no se da cuenta que es el propio responsable de sus problemas.

Esto es una clascificación. Todos tenemos algo de filodsófico, algo de histérico, algo de preciosista y algo de indiferente. Da gracias a veces cuando llemos la historia en apreciación gral del pte colaborador,

fantástico a principio de año, a fin de año lo odian. Vamos a tomarnos un tiempo para saber que clase de pte es. A veces un pte que puede llegar a ser ideal, colaborador, puede transformarse en un pte histérico oindiferente porque tb hay una cuota de responsabilidad nuestra. Cuando nosotros hacemos venir al pte, no tenemos planificada la consulta, no tremos material, relmente maltratamos al pte, tomamos 25 impresiones y no nos queda, o le hacemos doler, ese pte no les diría que pierde la confianza en uds pero si va empezar a poner barreras, entonces está tb en nostros en conquistarnos a ese pte, para que cuando sea el momento de la instalación todo el proceso de adaptación de lap rótesis sea lo mas confortable para el pte y para recompensa o gratificación personal nuestra.

2. ***N****ivel de comprensión*: vamos a tratar de determinar cuál es la instrucción de ese pte, no el nivel de instrucción curricular, pues hay personas que por distintos motivos npo pudieron terminar primaria o secundaria o acceder a un nivel terciario pero hay personas que son muy cultas con la escuela simplemente, acá lo que estamos definiendo es formación curricular poro no se olviden que se puede conseguir formación en la parte ética que a veces las universidades no lo tienen en cuenta. Es imp saber de qué forma podemos hablar, ustedes saben que en la comunicación hay un emisor un recpetor y un mesnaje que debe tener el mismo códicgo de un lado que del otro, en la medida que ese códico de información sea comprensible para las dos personas es lo que será ideal. Nosotros podemos usar lenguaje muy académico, mostrarnos con seguridad frente al pte pero a veces olvidamos que el pte no entiendo toda la terminología que nosotros usamos entonces tratar de explicársela en palabras que el pueda comprender, porque va a ser muy rica la información que el nos pueda dar. No se olviden que nostros estamos estudiando al ptre pero el pte tb nos está estudiando a nosotros y a vecs los ptes son muy severos con nosotros, y a veces nos pueden llegar a martirizar como tb hay pates que nos dicen, hay bueno, no te compliques, la hacemos la que viene, entonces siemore tenemos que tener del lado nuestro al pte para que todo funfione mejor, si uno trabaja en un clima mas confortanble va a obtener mejores resultados.

3. Coordinación neurmouscular: es simplemente plantear ttos que sean reales para ese pte. ..... sie el pte tiene restos de ehemiplejia o por algun tipo de mediación debemos adaptar no solo el tto protético sino tb el tto de mantenimiento , la higiene de ese pte, aveces le estamos pidiendo al pte que use hilo dental a un pte que no tienen coordinación y hay que usar otro tipo de mecanismos.

Examen clínico regional

Recién ahora vamos a empezar con un examen clínico regional, vamos a meternos y vamos a papar ese pte.

- *Índice facial*: el tipo de cara puede ser larga, cuadrada y rectangulares; lepto meso y euriprosopo. Esno nos está dando la posible forma de los dtes.
- *Simetría facial*: vemos si tiene o no tiene simetría. La asimetría se puede deber a una afección del VII par craneal que puede llevar a movilizar los músculos faciales hacia un sector de la cara. Pero tb la simetría se puede dar en un pte que por algún motivo sufrieron traumatismos o se les hizo amputaciones por algun tipo de enf o simplemente a veces tenemos asimetrías porque una hemoarcada es dentada y la otra es desdentada. Todo eso nos está dando pautas de cómo va a ser nuestra futura

prótesis si hay querestablecer o no la plenitud facial. Y siempre que hay una asimetría que no la vamos a asolucionar con la prótesis y el pte piensa que si, decírselo desde ahora pera no esperar al último momento.

- *Perfil*: puede ser recto, cóncavo ocnvexo. El cóncavo es la típica cara de bruja, con cierto prognatismo de la mandíbula por pérdida de altura del tercio inferior de cara.

En este examen clínico regional vamos a estudiar los componenetes del SE.

ATM vamos a estudiar:

- *Crujidos*: se relacionan acambios degerrativos de la ATM. Muchas veces no los detectamos pero se vio que eun 12 % de las ATM que presentan silencio clínico, presentan a la radiografía un cambio degerativo.
- *Cahskidos*: es una desincronicación entre el cóndilo y el menisco. Puede aparecer en el moimento de la apertura, o al final o al principio y al final de la apretura
- *Dolor a la palpación*: una ATM que está sana no tienen por qué doler a la palpación. No ponemos delante del pte, ponemos los dedos delante del ragus y haciendo presión bidigital le preguntamos al pte si siente algun dolor. Luego le pedimos al pte que abra y rotamos los dedos hacia atrás para palpar la acara posterior del cónido para ver si hay alguna inflamación a ese nivel. Tb lo podemos palapar con los meñiques por dentro del CAE.

MÍSCULOS

- *Dolor a la palpación*: vamos a hcer palpación bimanual, con el índice mayor y anular palpando todos los músculos es estática buscando puentos dolorosos. Vamos a palparlos en estática y algunos músculos por su posición anatómica no vamos a poder llegar a plparlos entonces se plpan en forma funcional oponiéndose al movimiento que el músculo hace. Si presenta dolor es un *signo negativo* para la realización de dnuestra prótesis. Uds deben dsaber como palpar cada músculo del SE, aveces en la HC ponen todo s/p y en realidad pasa, por eso tómense tiempo.

EXAMEN DINÁMICO MANDIBULAR

- Vamos a medir la *apertura mandibular*. Cuérdense que estamos con ptes parcialmente desdentados y la apertura bucal la medimos de bord incisal a borde incisal, tengna la precacuón de medirla en los ptes dentados porque medir de reborde a reborde es un disparate. Consideramos que una apertura bucal normal es entre 53 y 58 mm? Si no una prueba bien fácil le pedimos a pte que ponga los tres dedos en forma vertical en la boca y si entran es una apretura bucal normal. Se vio que el 15% de los ptes adultos sanos presentan una apertura bucal menor a los 40 mm y se lo considera normal. Pero por regla general una apertura bucal menor a 40 mm es una apertura bucal disminuida.
- *ELIO* en el sector anterior puede ser de 2 a 4 mm y en el sector posterior de 1 a 2 mm.
- *Trayectoria de abre y cierre mandibular*: debemos diferenciar las desviaciones y las deflexiones. La **desviación** es cuando la mandíbula se aparta del trayecto de línea media y vuelve. Una desviación el pte abre la boca, a nivel articular ahy una discrepancia a nivel de la relación cóndilo-meniscal, se recaptura el menisco y vuelve enseguida a la línea media. La **deflexión** es cuando el pte con la boca abiera presenta una discrepancia entre las líneas medias. Se pueden deber a causas externas a la ATM por causas de la articulación. Puede ser de origen *muscular* porque el pte cuando cierra hace diferente trayecto que en apertura porque los músculos que abren y cierran la mandíbulas son distintos. Las causas propias de la ATM uds saben que cuando abren la boca el primer movimiento es de rotación pura, se da a expensas de la

relación menisco-condilar. Entonces el pte empieza a brir la boc aunos 20 a 30 mm y después de ahí le va a costar y va a desplazar la mandíbula hacia un coastado porque la alteración generalmente se ve entre la articulación menisco-cóndilo mandibular con el cóndilo del temporal, donde se impide una traslación y gralmente la mandíbula va al lado afectado.

En el examen clínico regional tb vamos a estudiar la oclusión dentaria. La oclusión óptima es aquella en que los cóndilos se encuantran en una relación centrada anterior y superior dentro de la cavidad glenoides y que a nivel dentario hya un máxximo engranamiento, un contacto fduerte a nivel posterior y un contacto leve a nivel anterior. Y en los moviientos excursivls vamos a tener distinas funciones: funcion de grupo, función canina, siempre se prefiere si se v a rehabilitar en el caso que sea un pte dentado natural una función canina porque es la que produce menos actividad muscular. Pero en caso de un pte desdentado vamos hacer una oclusión tendiendo mas a una oclusión balanceada. De acuerdo a las ateraciones que aparezcan en el SE a nivel de ATM si hay ruidos dolores, en los músculos buscamos puntos doloros, si había fatiga, calambre, a nivel dentario si existe abgrasión, facetas parafuncionales, fracturas dentarias o a nivel del paradencia si existe movilidad nos van a determinar trastornos temporomandibulares TTM.

Causas de los TTM

- Oclusión
- Traumatismos
- Tesnión emocional
- Factores sistémicos
- Causas asociadas al dolor profundo

De acuerdo a qué área del SE esté afectado vamos a tener:

Cuadros clínicos

- Sindrome de dolor-disfunción de las ATM (afecta ATM)
- Síndrome de dolor- disfunción mio-facial (Afecta músculos)
- Abrasión patológica (afecta dientes)
- Trauma periodontal (afecta paradencio)

En periodoncia van a estudiar trauma primarios y secundario. A veces tenemos dtes que presentan un soporte adecuado pero fuerzas ..... por porducto de la pérdida dentaria, solucionado ese problema la movilidad desaparece. No es así en el caso del trauma secundario, eso lo saben.

En el axamen clínico reginoal uds tienen la *ficha funcional* que trae todo el resumen de lo que ha blamos ahora. Si 3 factores o mas estan afectados se considera que hay un TTM. Si son dos o menos el trastorno es indivudual de ese sector del SE.

Apreciación gral de la salud bucal

Vamos a hacer una evaluación primaria, un diganóstico de situación actual vamos a mirar al pte y le vamos a hcer un examen de la salud bucal en ese momento, si hay carie, si hay enfermedad periodontal, movilidad, péridad de dtes, si hay algun tipo de lesión a nivel bucal.

E) Examen de tejidos paraprotéticos

Vamos a examinar la lengua, tamaño, movilidad, sobre todo cdo hay pérdida de tes posterionferiores la lengua se esplaya y nos puede traer problemas en el momento d eimpresiones porque no vamos a impresonar bien el flanco lingual. Tb vamos a ver si las mejillas no presentan ninguna lesión, vamos a ver la extensibilidad de orificio bucal porque vamos a hacer muchas maniobras de impresión con la cubeta y es favorable que el orificio bual sea exsensible. Vamos a mirar el velo del paladar, saliva en cantidad y tipo de saliva porque hay medicación que puede desiminuir la secreción salival y el pte siente que le irrita mas la prótesis porque no está humectada.

Examen clínico local

Nostros hoy vamos a ver el examen paradencial pero el axamen clínico local consta de:

- Examen dentario
- Examen paradencial
- Examen del terreno osteomucoso
- Clasificación del terreno

El terreno orotético en PPR son los dtes y rebordes alveolares. Vamos a estudiar el diente solo, aislado, con relación al diente vecino y antagonista y en los casos de extremo libre la reslación que tiene ese dte con el revorde alveolar. El dte aislado vamos a estudiar la posición, la corona clínica del dte que preferimos que sea grande, voluminosa, para que permita que se aloje el retenedor. Nosotros decimos que un dte tiene buena capacidad de anclaje cuando tiene una corona grande. La capacidad de anclaje es la capacidad de un dte de alojar un retendor. ¿Qué dte aloja un retenedor? –el dte *pilar principal* es aquel que está que está próximo a una brecha. Todos los dtes que no estén en contacto con una brecha y toman contacto con una prótesis los llamamos *pilares secundarios* y generalmente se utlizan para estabilizar la prótesis. Lo ideal es que la corona clínica y la corona antómica coincidan. En este caso la corona anatómica es mas chica que la corona clínica, eso nos está diciendo que ese dte perdió tejidos de soporte y eso a nosotros nos afecta en que ese dte va a teneruna capacidad de soporte disminuida, la capacidad de absorver las fuerzas que se generan en la prótesis sobre ese dte pilar a través del gancho y lo va a transmitir al hueso basal, entonces es de preveer que ese dte tenga una capacidad de soporte disminuida entonces como pilar vamos a tener que estudiar mas en profundidad si es adecuado o no. Tb vamos a estudiar el <u>color</u> del dte. El diente sano tiene un color armónico con la arcada. Uds en completa elegían el color de los dtes de acordo al color de la tes, de la cara y del pelo, acá nosotros tenemos la información de los dtes remanentes y lo vamos a registrar y eso nos va a ser de guía para los futuros dtes artificales. Por ejmeplo este incisivo con restauración metálica que puede ser porque hay una alteración a nivel pulpar o puede ser la transparencia delmetal. Con relación al dte veicno vamos a estudiar la *relación del punto de contacto*. Su importncia es que el punto de contacto tienen varias funciones: proteger la palila dentaria, evitar la impactación de alimentos y retransmitir las fuerzas generadas en forma horizontal hacia todos los dientes y distribuidas después por medio de la ..... a las ..... con respecto al antagonista a veces ..... este premolar inferior que tiene una corona clínica adecuada, que tiene buena capacidad de soporte, que tienen un color armónico, que tienen una correcta relación con el dte vecino pero cuando lo relacionamos vemos este caso que hay un molar que est´ainvadiendo. Rehabilitar una prótesis en ese sector es pra´cticamente imposible, ese tipo de contacto puede ocasionar un tratorno a nivel del SE. A veces cuando uds planifican el tto tb tienen que verlo con respeco al antagonista. Les va a pasar en desdentado parcial que muchos dientes pueden invadir el plano oclusal, si tiene caries pueden rehabilitarlo por medio de una incrustación con operatoria y uds solo con tener los modelos relacionados van a tratar de que cuando hagan la rehabilitación continue el plano oclusal. Hay una curva frontal y una sagital, si

bien el el desdentado parcial se puede perder nostros tenemos que tener una linea oclusal imaguoinaria de a qué altura deberían estar los dtes naturales y los que vamos a poner.

EXAMEN DENTARIO

Por último la relación que hay entre el dte pilar y la brecha a extremo libre. Elbrecht dice que la relación que existe entre el eje msyor del dte y la brecha se puede dar en 4 formas:

- Horizontal (que forme un ángulo recto, que sea un plano horizontal)
- Cóncavo
- Convergente al dte o agudo
- Divergente al dte u obtuso

Siempre un caso favorable va a ser la relación horizontal a 90º entre el eje mayor del dte y la cresta del reborde residual, porque todas las fuerzas generadas de la prótesis hacen que la prótesis se intruya en forma vertical sobre el reborde alveolar.

F) Diente pilar ideal

- Vital
- Sin movilidad
- Con relación de punto de contacto
- Correcta relación son sus antagonistas
- Correcta implantación (corona clínica coincida con la corona antómica)
- Corona clínica adecuada (voluminosa o que por lo menos presente socavado retentivo para poder alojar ahí un retenedor)

Nosotros tb vamos a hacer examenes de modelos y examenes radiográficos que eso nos va a hacer ver otras partes

EXAMEN PARADENCIAL

Hay un pardenciao de inserción dentaria, uno de inserción ósea y un pardencio de protección. En cuando al paradencio de inserción dentaria idealmente debe ser color rosa pálido, consistencia firme y configuración graneada. El paradencio de inserción osea se pide que por lo menos haya 3 mm de encía insertada para que no haya complicaciones mucocingicales que no nos provoquen traumatismos a nivel del paradencio de inserción dentaria.en cuanto al paradencio profundo se estuida a fondo radiográficamente pero clínicamnete podemos buscar bolsas que las consideramos normales hasta 3 mm, si son mayore spensamos que hay una alteración del paradencio profundo. A nivel de molares buscamos furcas y que tampocao haya presencia de exudado a nivel del margen gingival.

PC: examen osteomucoso y clasificaión

HISTORIA CLINICA (2ªPARTE)

EXAMEN CLINICO LOCAL

El paciente parcialmente desdentado tiene el terreno que consta de 2 partes:

- terreno dentario
- terreno osteo- mucoso

Examen del terreno osteo-mucoso: el terreno osteo-mucoso es la porción de terreno que va a estar en contacto con las bases y estas bases son las que le van a trasmitir las fuerzas al hueso para.....en el momento de la oclusión.-

El terreno en el **max. sup** tenemos el surco vestibular, surcos hamulares, línea del Ah, todas las impresiones nuestras vienen a abarcar esas estructuras, este es nuestro terreno osteo-mucoso.
En el **max. inf**. tenemos: surcos vestibulares, surcos linguales, línea oblicua externa, línea oblicua interna y abarca la papila piriforme, es decir que nuestra impresión debe llegar hasta distal de dicha papila.-

Diapo: vemos un reborde ¿qué buscamos de este reborde? Ustedes se acuerdan que la ves pasada hablamos de 2 índices biológicos positivo (un patrón positivo es tener un reborde amplio, regular que no presente espiculas....porque cuando nosotros apoyamos la base en intimo contacto con la superficie puede generar zonas dolorosas, nosotros al ahuecar esas zonas que entrampen alimento y que a parte que acumula comida y lo que estamos haciendo es disminuir nuestro soporte, como norma general para el terreno osteo-mucoso cuanto mas amplia sea la zona desdentada mas favorable va hacer desde el punto de vista óseo, siempre es favorable que las fuerzas sean trasmitidas por el diente pero en cuanto al terreno- osteo mucoso si es más amplio nosotros podemos hacer mas amplio y no presentar zonas retentivas.-

Diapo: migración de la tuberosidad con el diente, cuando tenemos este tipo de caso debemos sospechar de una posible neumatizacion de los senos, esto no es favorable porque nos disminuye nuestro capital óseo, tenemos menos componente óseo que nos disipe las fuerzas generadas en la prótesis.-

PALADAR: favorable aquel de tamaño grande, de profundidad mediana, los paladares pequeños nos dan poco soporte y los paladares muy profundos (ojivales) nos puede traer problemas a la hora de adaptar el conector mayor a la superficie. En el max. Sup. el conector > debe ir en intimo contacto con la mucosa; ¿qué estructuras podemos encontrar en el paladar que nos puedan generar algún tipo de dificultad? Torus en el paladar nos puede estar determinando cambiar el diseño de nuestro conector> si quisiéramos pasar un conector a esa altura probablemente deberíamos hacer el conector mas delgado y eso estaría atentando contra la rigidez del aparato entonces el torus que se ve en un 20% de los max. Sup. debemos detectarlos, y ya vamos viendo que tipo de conexiones se pueden hacer esquivando ese tipo

defecto anatómico. Torus mandibular se da en un 5% de los casos, lo mismo podemos cambiar el diseño o plantear hacer una cirugía pre-protetica una la finalidad pre-protetica para solucionar el tema de nuestra conexión >.-

Debemos sistematizar las zonas de soporte, tenemos:

SOPORTE

- principal
- secundario
- móvil

Soporte principal: existe una encia adherente, firmemente adherida al hueso.-

Soporte secundario o de pasaje
Tejidos móviles donde nuestras bases no pueden invadir porque nos pueden estar generando movimientos o lesiones a ese nivel.

Un índice biológico negativo seria que nuestra zona de soporte principal se presenten bridas o frenillos muy próximos a la cresta alveolar, si tenemos este tipo de elementos anatómicos, de inserciones musculares nos obliga a escotar en forma importante las bases y lo que estamos haciendo es disminuir nuestro soporte; queda claro que cuando nosotros estamos tratando de abarcar todo el soporte osteo-mucoso ese tipo de elementos nos esta restando capacidad para mantener la prótesis estable en boca.

ZONAS DE ALIVIOS

- Biológicos: son zonas donde emergen paquetes vasculo nervioso como puede ser el conducto nasopalatino o el agujero mentoniano, que si nosotros comprimimos esa zona puede haber escasa irrigación de la mucosa o puede haber parestesia transitoria.-

- Mecánicos: torus, o los rafes medios muy pronunciados a veces nos obliga a nosotros hacer algún tipo de alivios o de separaciones para que nuestro aparato sea estable en la boca.-

Resumiendo: el terreno osteomucoso, su mucosa debe presentar una encia rosada, queratinizada, firme, nosotros al pasar el dedo tenemos que sentir que esa encia esta firmemente adherida al hueso que no presenta movilidad, ustedes ya vieron completa con parcial, donde en el sector anterior de las completas a veces presentan tejido pendular que desde el punto de vista del soporte a nosotros nos es totalmente desfavorable, como en aquel caso vemos una encia que evidentemente no esta en condiciones de recibir un aparato, entonces cuando nosotros estamos haciendo la historia clínica ya estamos viendo que medidas vamos a tomar con este tipo de pacientes, hacer una terapia básica, una enseñanza de ese paciente, no lo hace porque no lo sabe porque nosotros no le explicamos que medidas de autocuidado tiene que tener, entonces ya cuando estamos haciendo la historia clínica ya lo podemos ir asesorándolo para ese tipo de situación no ocurra porque no es saludable para el S.E.

La edentacion hay distintos autores que han intentado clasificarla, podemos decir que hay desdentados del arco superior, desdentados del arco inferior, podemos decir que hay

edentaciones posteriores o anteriores, pero poco nos informan del estado de edentacion, nosotros utilizamos: 2 clasificaciones del terreno osteomucoso:

1. Topográfica de Kennedy
2. Vía de carga de Rebossio (nos esta diciendo a que se refiere, hacia donde van dirigidas las fuerzas generadas en la oclusión)

TIPIFICACION FUNCIONAL

VIA DE CARGA

- Dentaria
- Mucosa
- Mixta

La vía de carga dentaria lógicamente va dirigida hacia los dientes, la mucosa en prótesis completa donde todos los esfuerzos van dirigidos hacia el terreno osteomucoso, en un caso que es mixto, que es compartido hacia los dientes y hacia el tejido osteomucoso.-

Vía de carga dentaria: son hasta 3 dientes posteriores y 4 dientes anteriores a reponer.-
Vía de carga mixta: cuando tenemos mas de 3 dientes posteriores y más de 4 dientes anteriores que involucran la edentacion.-
Vía de carga mucosa: cuando hay escaso o nulo remanente dentario.-

Dependiendo de la cantidad de dientes a reponer y la cantidad de dientes existentes va ser la predominancia dentaria o vía de carga mixta a predominancia mucosa.-

La clasificación de Rebossio esta determinada por distintos factores

a) Distribución topográfica de los dientes pilares
b) Condición periodontales de los pilares
c) Depresibilidad de la brecha
d) Longitud de la brecha
e) Angulo dento-gingival

La distribución topográfica de los dientes , que quiere decir? Que no es lo mismo que de remanente dentario queden 4 incisivos inferiores anteriores, que si quedan 4 dientes pero 2 son caninos y 2 molares 6, si bien es la misma cantidad de dientes la distribución de los dientes es mas favorable el ultimo caso mencionado que el otro.-

Las condiciones periodontales, como decíamos en el teórico pasado, que un diente pilar con movilidad no es un diente favorable, entonces si tenemos muchos dtes pero todos ellos presentan movilidad dentaria evidentemente la vía de carga no va ser dentaria, sino que lo trataremos de hacer mucosa para no exigir a esos dtes pilares.-

La depresibilidad de la brecha: el terreno osteomucosa como se presenta ese tejido que recubre al hueso, que no halla movilidad, hiperplasia, que no halla epulis o cualquier otro tipo de elemento que nos este separando la encia, o sea la encia que nos este separando el hueso de las bases.

La forma, longitud de la brecha: no es lo mismo una brecha recta que si esa misma brecha es curva con brazo de palanca, lo mismo la longitud, como decíamos no es lo mismo reponer 3 o 4 dtes que 5 dtes, es mas desfavorable cuando uno esta reponiendo mas cantidad de piezas.

El ángulo dento-gingival: la clase pasada deciamos que un autor Elbrecht había clasificado el angulo dento-gingival con respeto al eje mayor del dte con la con la cresta alveolar en casos de edentacion sin pilar posterior, diciendo que la mas favorable era la recta, cuando el dte con la brecha forma angulo recto es mas favorable porque hay una infusión vertical de la base en el momento de la oclusión.

TIPIFICACION TOPOGRÁFICA:

KENNEDY: clases I, II, III y IV
LEJOYEUS: clases V y VI
ELBRECHT: - intercalar
- extremo libre
- combinada

Otra clasificación que es la que estamos usando, es la clasificación topográfica de **Kennedy** quien determino por la distribución y la relación que existe entre los dtes pilares y la brecha, cuatro tipos de clase; claseI: es la clase de edentacion más común, siendo II, III y IV menos comunes en los pacientes desdentados parciales.

Elbrecht clasifico la edentación de otra forma:

- INTERCALAR: cuando la brecha queda entre dos dtes
- EXTREMO LIBRE: cuando hay un dte y la brecha a extensión distal
- COMBINADA: cuando de un lado se puede presentarse a extremo libre y el otro lado una brecha intercalar.

Clasificación de Kennedy

CLASE I: es desdentado bilateral sin pilar posterior.

La clasificación de Kennedy tiene reglas, las **reglas de Apple** y dice que la brecha mas distal es la que determina la clase, entonces tenemos una clase I clásica, diapo: en el margen superior derecho se observa una clase I y adelante falta un incisivo central eso es una claseI sub.1, o sea que toda edentacion por delante de esa brecha distal nos va a dar una modificaciones, en el caso que falte o hallan dos brechas es clase I sub.2, no importa la extensión de la brecha sino la cantidad de brechas desdentadas que existan.

CLASE II: desdentado unilateral sin pilar posterior. Diapo: estas son las modificaciones que se pueden encontrar, vemos una clase II sub.4

CLASE IV. Desdentado anterior que cruza la línea media

CLASE III: desdentado unilateral pero con pilar posterior. Diapo: tenemos una clase III, elegimos cualquiera de las dos como la brecha más distal no importando la extensión entonces tenemos clase III sub.3 porque tenemos tres espacios desdentados.

Otra de la reglas de Apple dice que la Clase IV no admite Subclases, porque cualquier brecha desdentada estuviera por distal de esa brecha nos estaría determinando otro tipo de clases.
Otra de las reglas de Apple habla de los 3M que si no están presentes y no se van a reponer no se cuentan, si están presentes se consideran en la clasificación.

La clasificación de Kennedy deben hacerla después de las extracciones y lo mismo con el 2ºM si no se presenta y no se va a reponer no se considera en la clasificación.

Lejoyeus agrego 2 clases mas:

- Clase V: con escaso remanente posterior agrupado
- Clase VI: con escaso remanente anterior agrupado.

EXÁMEN RADIOGRÁFICO

Ahora vamos hacer el examen radiográfico, son exámenes complementarios, lo que hacen es complementar el estudio clínico para lograr un diagnostico mas certero posible, podemos ayudarnos con ORT, de telerradiografias con el objetivo de relacionar nuestra estructura dentaria a estructuras como pueden ser ATM o senos maxilares, lo que siempre tenemos es periapicales, debemos presentarlas en acetato, en una lamina, divididas por cuadrante, de todos los dtes pilares y en lo posible del terreno osteomucoso.

Vamos a sistematizar el estudio del examen radiográfico:

1- Estudiar los dtes, el paradencio profundo
2- Examen periodontal
3- Patron óseo del proceso alveolar
4- Hallazgos radiográficos

Primero vamos a estudiar los dtes, el paradencio profundo, vamos a estudiar el hueso y vamos a ver a estudiar que mas se encuentra dentro del terreno del pac parcialmente desdentado.

En cuanto a los ***dientes*** vamos a estudiar la integridad de esa corona, si presenta caries, restauraciones y en que condiciones esta, vamos a estudiar la pulpa , si se presenta como una línea radiolucida uniforme, que no presente calcificaciones, vamos a estudiar la raíz de los unirradiculares, una raíz voluminosa que sea grande; en los multirradiculares vemos la cantidad de raíces y la dirección, las raíces si son divergentes son mas favorables que las que están fusionadas porque lo que aumentamos es la extensión del LP (ligamento periodontal) que es el órgano especializado en la transmisión de fuerzas. Y vamos a estudiar la relación coro- radicular, se acuerdan en el teórico pasado cuando hablamos de examen clínico del paradencio profundo (hablábamos de furcar), aumento de corona clínica y acá lo que hacemos es corroborar el brazo de palanca extralveolar, de la cortical hacia oclusal seria la palanca extralveolar y lo que queda de la cortical al hueso seria la resistencia, se pide como pilar ideal que la corona entre 2 veces en la longitud de la raíz, si el pac presenta corono- radicular 1 a 1 y no existe movilidad y hay suficiente cantidad de pilares con buen extensión de las bases podríamos utilizarlas tb como dtes pilares pero si la relación corono- radicular es desfavorable lo vamos a deshechar como pilar principal.-

Examen periodontal: paradencio profundo conta de LP, cemento y hueso alveolar, el cemento no lo distinguimos de la dentina, pasa desapercibido, a no ser que presente una patología como la hipercementosis. El LP debemos verlo como una línea continua, uniforme a lo largo de la raíz, una línea radiopaca sin presencia de ensanchamiento y la cortical lo mismo una línea radiopaca continua a lo largo de la raíz y miramos tb si hay reabsorción ósea, el tipo de reabsorción ósea que presenta si es horizontal o vertical.

Vamos a estudiar el hueso alveolar residual, el patrón de trabeculado, el trabeculado debe presentarse uniforme, compacto, que presente una cortical marcada, cavidades medulares

uniformes que no se vean zonas muy radiolucidas o radiopacas y vamos a estudiar **áreas índices** que son zonas de huesos próximos a dtes pilares, si los dtes pilares ya están sometidos a fuerzas porque el pac ya tiene prótesis y el hueso que rodea al dte pilar se ve un trabeculado normal con buena condensación ósea, podemos decir que el hueso del reborde alveolar es favorable, por el contrario si nosotros vemos que ese dte pilar esta sometido a la acción de un retenedor, vemos que la cortical esta difusa o que presenta grandes cavidades medulares entonces decimos que ese hueso es desfavorable o no esta apto para la trasmisión de fuerzas, debemos de diferenciar cuando ese hueso no esta siendo utilizado, a veces el hueso puede presentar cavidades medulares amplias y nosotros pensamos que no esta apto para la trasmisión de fuerzas pero en realidad el hueso no esta siendo utilizado o sea el pac nunca uso prótesis, entonces no podemos prever como va ser el futuro de ese hueso.-

Tb vamos a ver la relación que existe entre el seno maxilar con los dtes remanentes y nuestra cortical alveolar, ustedes se acuerdan por anatomía que la relación de los dtes con el seno maxilar podían ser: que el diente estuviera separado del seno, que estuvieran las dos corticales unidas o una sola cortical o dentaria o del seno, eso que importancia tiene? Si nosotros tenemos que hacer algún tipo de tto en esos dtes que están relacionados muy próximos al dte podemos generar una sinusitis del seno y tb el dte no presenta perdida ósea porque no hay enfermedad periodontal pero como esta en contacto con el seno maxilar ahí hay perdida de inserción del LP entonces eso tb es desfavorable del punto de vista de la capacidad de soporte.-

Y después vamos a examinar el resto del reborde alveolar buscando dtes retenidos, la conducta de dtes retenidos o de restos apicales que hallan quedado de alguna extracción puede ser que si esta muy próximo a la cortical ósea o submucosa se hace la extracción porque ustedes saben que si instalamos una prótesis estimularía la erupción de esa pieza o resto radicular generándole dolor posterior al pac y hay que retocar, hacer la extracción y probablemente rebasado por eso si hacemos esa maniobra previa va ser mas confortable para el pac.- En el caso que ese dte o resto radicular sumergido en la profundidad del hueso vamos a estudiar ese hueso radiográfico, si no hay presencia de ninguna alteración lo dejamos y tenemos conducta expectante, ¿ porque digo expectante? Por que todo dte retenido debe vigilarse porque es un tumor en potencia, en el caso de que el hueso si este alterado por mas que halla que remover mucho hueso igual se plantea la extracción, por que a veces uno tiene que poner en la balanza cuando el pac es desdentado parcial, el capital en el desdentado parcial son los dtes y el hueso, entonces vamos hacer maniobras tendientes a conservar los remanentes que tengamos y el hueso que nos queda. Entonces si nosotros descubrimos que si bien hay dtes retenidos o quistes y no hay alteración simplemente observamos, en el caso contrario se le hace la cirugía correspondiente y a veces encontramos en el reborde como un lentulo o una fresa clavada entre dos raíces, en el momento de hacer el estudio del dte pilar o de la evaluación del terreno osteomucoso a veces debemos tomar medidas que para el pac no es muy confortable, que este en silencio clínico pero utilizarlo como pilar en esas condiciones no sea lógica y en ese caso evidentemente poner una base sobre eso el pac muy bien no la va a pasar por mas que ese lentulo parece que este perfectamente oseointegrado.

EXAMEN DE MODELO AISLADO

1- Forma de arcadas y dientes
2- Dientes ausentes y mal posiciones
3- Facetas de desgaste
4- Terreno osteomucoso
5- Relaciones entre dientes y brechas

El examen de modelos aislado tb es un examen complementario, hacemos un estudio en los modelos primarios, que son los modelos que obtenemos de las impresiones primarias. Las impresiones primarias son impresiones que son sobrextendidas o sea que van mas allá del terreno que nosotros delimitamos al comienzo del tto.

¿Qué requisitos debe tener el modelo primario? Lo vamos a vaciar en yeso piedra o en yeso extraduro y el zócalo lo vamos hacer de yeso paris de 1 cm de espesor en la parte mas profunda o sea que en la bóveda va a tener por lo menos 1cm de espesor en el max. Sup. y en el inferior en el surco lingual debe tener por lo menos 1 cm de espesor para darle suficiente resistencia. Le vamos hacer guías, el plano oclusal va a ser paralelo a la base y los flancos tienen que estar a 90º con respeto a la base.

En las reuniones practicas se les hablo de una hojita, una ficha de habilitación de tto donde están todas las etapas claves de prótesis parcial, se evalúan las impresiones, tb se evalúan los modelos primarios como los modelos definitivos, entonces cuando presentan el modelo que estén en esas condiciones.-

¿Qué vamos a estudiar del modelo aislado? Vamos a estudiar los dtes, el reborde y vamos a estudiar la relación que existe entre el dte y el reborde. En cuanto al dte vamos a estudiar la corona , facetas de desgaste parafuncionales, vamos a estudiar migraciones dentarias, muchas veces un 5 en lugar de un 4 o un 8 en lugar de un 7, vamos a estudiar rotación de los dtes, o inclinación vestibular o lingual de los mismos, la forma de la arcada, que dtes ausentes y cuales están y del terreno osteomucoso ¿qué vamos a estudiar? El reborde y de este la longitud, la forma, zonas retentivas, presencia de irregularidades que clínicamente no la detectamos, a veces nosotros hacemos un modelo y vemos que hay algo raro y entonces decimos que fue un error de impresión pero no es error de impresión sino que algo que clínicamente no diagnosticamos porque tenemos la lengua, saliva, esta la mejilla, a veces la luz no nos permite porque no es una luz adecuada, a veces se nos pasa algunas cosas que en el modelo lo podemos ver claramente.-

Vamos a estudiar las asimetrías, a veces técnicamente no hay asimetrías faciales pero si hay asimetría a nivel maxilar, la importancia que tiene esto es en el momento de enfilar, muchas veces siempre tratamos de poner los dtes artificiales sobre el centro de cresta, en el caso que halla una endognasia, muchas veces ponemos mas por fuera del centro de cresta los dtes artificiales para devolver plenitud facial y así poder disimular así alguna asimetría o mejorar la estética del pac. Y en relación a la brecha como dijimos anteriormente, una brecha favorable con el dte es cuando esta a 90º por la trasmisión vertical de las mismas.

Tb vamos a estudiar la distribución del anclaje:

- transversal
- diagonal
- unilateral
- poligonal
- puntiforme

Kumer hablo del anclaje o sea como se va a relacionar la prótesis con los dtes pilares. La prótesis se puede relacionar con los dtes pilares.

ANCLAJE se entiende como el lugar donde van a ir los retenedores, entonces tenemos una distribución del anclaje transversal, puede ser antero- posterior o diagonal o en punto cuando tenemos todo este sector dentado y solo en distal hay una brecha y esto lo vamos a estudiar

en el teórico de elementos de anclaje. ¿Porqué es importante esto? Por que uno siempre va a buscar que la prótesis se apoye en una superficie para que sea mas estable el aparato.

¿Cuál es la finalidad de nuestro modelo primario?

- Complementar el diagnostico
- Relevamiento
- Presentación del caso
- Diseño
- Examen de oclusión
- Confección de cubetas

Hacer la presentación del caso, muchas veces a los pac nos es muy fácil explicarles que es lo que se le va hacer mostrándole en el modelo.

Vamos hacer un diseño preliminar, tentativo, de acuerdo a lo que hemos estudiado, si hay migraciones, si hay algún torus, de acuerdo al relevamiento que tipo de retenedores vamos a poner, entonces ya vamos dibujando arriba del modelo un diseño preliminar, cuando a los modelos los tenemos relacionados vamos a estudiar la oclusión , y tb nos sirven los modelos primarios para confeccionar cubetas para la técnica anatomofuncional.

El examen de modelos relacionados se va a montar en aquellos casos que exista oclusión remanente, en los caso de completa con parcial obviamente no se va hacer un montaje de diagnostico.

¿En que posición vamos hacer ese montaje?
Vamos hacerlo en posición de contacto retrusivo, con los cóndilos en relación céntrica para poder estudiar si existen o no interferencias que nos puedan dar algún tipo de patología a nivel del S.E.
Algunos de ustedes van hacer el montaje con arco facial y programación de movimientos o la gran mayoría va hacer un montaje arbitrario con medidas promediales, debemos saber este tipo de montaje.

EXAMEN DE LOS MODELOS RELACIONADOS

- Distancia interalveolar
- Plano oclusal
- Sobremordida traumática
- Zonas de apoyos
- oclusión

Los modelos relacionados vamos a estudiar la distancia interalveolar, piensen que la separación que existe entre los rebordes debe entrar base, dtes artificiales y silla del cromo.

El plano oclusal, existe una curva frontal y una curva sagital, que en el desdentado parcial muchas veces no existe o puede estar invertida, entonces vamos a planificar algún tipo de desgaste o remodelaciones dentarias para generar curvas armónicas. ¿cuál es la importancia de que las curvas sean armónicas? Por ejemplo en este caso que no existen curvas, probablemente el sector anterior esta mas protruido que el sector posterior, nosotros rehabilitamos en una posición , como esa seguramente, cuando hagamos movimientos escursivos vamos a generar muchas interferencias y ustedes saben que las interferencias es

una de las causas de patologías a nivel del S.E., entonces ese montaje vamos a estudiar los planos oclusales, vamos tb a veces prever aumento de D.V. y remodelado dentario.

Sobremordida Traumática: es importante la zona de los apoyos, nosotros en los dtes pilares vamos hacer desgastes sobre las caras oclusales o bordes incisales o caras palatinas que llamamos lecho, sobre los lechos es que se van a sentar los apoyos que es la parte del aparato que trasmite las fuerzas al dte. Muchas veces si tenemos una oclusión tipo paja, una oclusión muy cerrada no tenemos esos espacios que se salen para generar nuestros apoyos, entonces si nosotros no estamos planificando esto en este momento generalmente cuando provemos nuestro cromo va a generar interferencias, si nosotros estamos previendo hacer apoyos tenemos que dejar espesores mínimos de metal de 1 mm porque si no este metal no tiene la suficiente resistencia como para soportar y limitar su apertura, esto lo podemos ver en los modelos que es mucho mas cómodo que hacerlo en boca con papel articular.

Como dijimos vamos a estudiar la oclusión remanente, vamos a estudiar la propulsión si es que se puede, las lateralidades, las llaves y todo lo relacionado con la oclusión previendo con que tipo de oclusión vamos a rehabilitar a nuestro pac.

Vamos hacer relevamiento. El relevamiento de modelos es una etapa que nos va a determinar el paralelismo relativo de todos los dtes pilares.

El objetivo del relevamiento es: crear o inventar un eje de entrada y de salida de las prótesis, el eje mas cómodo para el pac es cuando el pac se pone las prótesis perpendicular al plano oclusal, el pac se pone las prótesis y el único movimiento que hace es ocluso- gingival para instalarla, pero tb podemos hacer ejes de entradas y salidas rotacionales o sea el pac se calza la prótesis primero en el sector posterior y rota hacia delante para llevarla a posición o puede ser latero- lateral. Vamos a usar un instrumento que se llama paraleligrafo o paralelometro que consta de una base, una columna vertical, otra transversal y un vástago analizador y otra parte que se llama platina pota modelo.

Ese vástago vertical tiene distintas puntas (un analizador, tres puntas que son calibradores para medir la retención de los dtes y un grafo de 1mm de diámetro para marcar el ecuador del dte que como ya dijimos tienen que conseguir un grafo de esa magnitud.

¿Cuál es la finalidad del relevamiento?

- La primera es determinar el eje de entrada y salida del aparato.
- Ubicar y medir la retención de los dtes pilares
- Ubicar zonas de interferencias a nivel dentario como a nivel mucoso.
- Cuando ya tenemos nuestro modelo definitivo es corroborar el tallado que nosotros hicimos en los dtes.

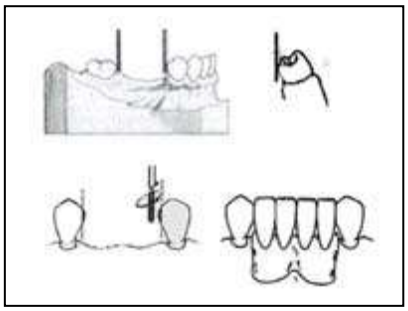

Vamos a poner el modelo con el plano oclusal paralelo a la base por que como dijimos el eje de entrada mas comodo para el pac es el perpendicular al plano oclusal, en el caso que tengamos brechas amplias hacemos un promedio, nos hacemos un plano oclusal imaginario y lo colocamos paralelo a la base. Ponemos el vástago analizador y lo que vamos a ir haciendo con el vástago analizador que es una pieza cilíndrica como que fuera el cavo de una fresa, vamos a ir poniendo esa fresa en las caras próximas a las brechas, a todas las brechas y vamos viendo si existe un plano guía que ya ven que la cara distal de ese dte es perfectamente paralelo con el vástago, generalmente nos pasa que queda una luz por que el dte anatómicamente es globuloso, ese dte probablemente este restaurado o ya tenga una preparación previa de otro aparato que halla usado el pac pero vamos a ir tratando que ese ángulo que existe acá la pared del dte con el vástago sea lo mas pequeña posible para que el plano guía sea lo mas extenso que se pueda. Vamos analizando todos los planos guía y vamos hablar del ecuador protetico, ustedes saben lo que es el ecuador anatómico (es la zona de > globulosidad del dte). El ecuador protetico es la zona mas globulosa de todos los dtes pilares a la vez, que no siempre es compartido con el ecuador anatómico, entonces ese eje **intro- expulsivo** va a depender de :

- Los planos guía
- Retención
- Estética
- Interferencias
- Comodidad

Los planos guías que tengan todos o la gran mayoría de los planos guías naturales, que todos esos dtes pilares tengan retenciones, que tenga retención necesaria o muchos no van a tener retención y si es necesario crearse la retención, muchas veces vamos hacer cavidades para generar retención, va a depender de la estética por que a veces el ecuador anatómico pasa por la mitad del dte pero el ecuador protetico queda muy a incisal y nos esta determinando que el retenedor quede muy cerca de incisal u oclusal y quede antiestético, tb va a depender ese eje intro- expulsivo de interferencias, imagínense que es muy común ver caso de maxilar inferior de PM lingualizados que nos impiden una correcta entrada y salida del aparato o tuberosidades voluminosas, en completa se vieron tuberosidades muy retentivas, entonces eso puede estar determinando el eje de entrada y salida. Entonces después que analizamos con el analizador los planos guías si había o no, partimos de esa base, de ese plano oclusal paralelo, miramos si supongamos que tengamos 4 dtes pilares, 3 derechos tienen buenos planos guías, bueno apuntamos en la historia en el dte que le falta, vemos que tienen retención, ahora lo medimos, ¿qué hacemos? Metemos ese calibrador que se llama calibrador de Ney que nos esta marcando a que altura va a terminar la punta de nuestro retenedor.

Como norma vamos a decir que los retenedores de cromo cobalto en dtes anteriores necesitan una retención mínima de 2 décimas de mm, ½ mm para dtes posteriores. En el caso de retenedores labrados en dtes anteriores la retención mínima necesaria es de ½ mm y en molares es de o,75mm. Insistimos con estas medidas por que si superamos esas medidas lo que vamos a estar haciendo es atentando contra nuestro paradencio, porque el dte no tolera tanta presión sobre el y va a generar movilidad dentaria.

Entonces medimos la retención, sino existiera, apuntamos en la historia generar retención en cara vestibular de tal dte, por que siempre vamos a tratar de poner las retenciones por

vestibular, porque el pac cuando retira el aparato lo que hace es destensar el retenedor y es mas cómodo por vestibular que por lingual y vamos a seguir estudiando, vamos a mirar haber si no existen interferencias a nivel dentario o a nivel mucoso que evidentemente una base no puede entrar en una zona retentiva porque es rígida, todo lo que sea intra ecuatorial, lo que pase por una zona intra ecuatorial debe ser elástico, si es algo rígido lastima o no entra.

La estética, si nosotros dejáramos en esa posición el modelo, probablemente el gancho va a quedar a la mitad de altura de la cara vestibular, entonces nosotros lo que hacemos es simplemente rotar no mas de 5º para que el ecuador tienda a ir mas hacia gingival, si el ecuador va mas hacia gingival, el gancho va a ir mas hacia gingival y va a quedar mas estético.

Tb cuando estamos reponiendo dtes en el sector anterior nosotros vamos a tratar de que los planos guías sean los mas extensos posibles en sentido gingivo- inscisal para eliminar la tronera que quedaría formada el dte artificial, el dte natural y la base, esa zona se ve oscura y entrampa alimento y queda bastante antiestético.

Entonces cuando estamos buscando el eje intro- expulsivo y vamos a reponer dtes anteriores en lo posible antes de empezar a buscar en dtes posteriores , vamos a tratar de buscar planos guías, los mas extensos posibles de los dtes anteriores.

Estamos conforme con nuestro eje, lo que hacemos es cambiar el vástago analizador por un grafo, entonces lo que vamos a ser es el dibujo del ecuador protetico.

Ney clasifico a los distintos tipos de ecuadores:

- Ecuador Tipo 1 de Ney es aquel que la zona retentiva esta opuesto a la brecha.
- Ecuador Tipo 2 es cuando la zona retentiva esta cercana a la brecha.
- Ecuador Tipo 3 es cuando el ecuador recorre a lo largo de todo el dte muy próximo a oclusal.
- Ecuador Tipo 4 cuando por la cara vestibular, el ecuador pasa a mitad de altura y por lingual pasa a nivel del margen gingival.
- Ecuador Tipo 5 es a la inversa del Tipo 4 o sea que por vestibular el ecuador recorre el margen gingival y por lingual a mitad de altura de la cara.

¿Qué importancia tiene esto? Este mismo autor correlaciona determinado ecuador con determinado tipo de retenedor, entonces se dice que para el ecuador Tipo 1 utiliza su retenedor tipo 1 que es un retenedor Tipo Ackers que esto se va a ver en el teórico de elementos de anclajes. O sea ustedes sabiendo el ecuador ya pueden ir sabiendo que tipo de retenedor utiliza este autor.

Marcamos el ecuador protetico y ahora lo que hacemos es registrar ese eje de entrada ¿cómo lo hacemos? Con el analizador en el zócalo hacemos 3 marcas, 2 laterales y 1 anterior o hacemos la marca con 3 puntos a la misma altura para que, porque nosotros a ese modelo lo vamos a retirar para hacer la cubeta individual o para estirarlo, registramos el ecuador, registramos el eje de entrada y salida y si queremos volver a estudiar haber que plano guía había que tallar o cual era la medida de tal o cual retención, es simplemente posisionarlo y hacer coincidir las rayas o los puntos y ya con eso rápidamente reubicamos el modelo en el aparato. Nosotros preferimos usar otro tipo de registro de eje de entrada y salida que es poniendo en el lugar donde esta el portaminas poner un vástago de una fresa vieja y fijarla con yeso paris en la zona de la bóveda que no involucre el terreno, lo mas a distal que se pueda y corta porque cuando nosotros estemos tallando los dtes, nosotros vemos la inclinación de la fresa entonces nosotros llevamos en esa posición la turbina, en esa misma posición a la boca.

Funciones del paralelizador

- Determinar el eje protetico
- Ubicación de retención en dientes pilares
- Ubicación de interferencias
- Corroboración del tallado

Entonces hicimos una HC que contó de una:

- Anamnesis, interrogatorio.
- Apreciación clínica general.
- Examen clínico regional y local.

Algunos van hacer o no exámenes complementarios, todos radiografías, los exámenes de modelos algunos si y otros no, lo mismo de modelos relacionados unos si y otros no. Pero cual es el objetivo de esto? Tratar de recabar la mayor cantidad de datos para hacer una elección terapéutica adecuada a ese pac ¿para que? Para que ese pac pueda tener en salud y conservar sus dtes , sus rebordes y todo su S.E. en forma armónica.-

---

Bibliografía

- STEWAR
- Mc. CKRAQUEN
- EXAMEN DEL PAC. PARCIALMENTE DESDENTADO DE LA CATEDRA

Teórico 3

TRATAMIENTO PRE PROTETICO DEL PARCIALMENTE DESDENTADO

Procurar del punto de vista general la salud del paciente, procuramos un paciente sano, procuramos la salud del S.E., procuramos que los componentes del S.E. estén sanos pero que además funcionen, que su fisiología sea la correcta y para eso vamos a ir estudiando etapa por etapa los diferentes ttos. que vamos a ir haciendo en pos de preparar estructuras de soporte para recibir la prótesis removible.-
Esta etapa de tto pre-protetico es fundamental y es previa a la toma de impresiones definitiva, ustedes hasta ahora han estudiado al paciente en forma clínica, han hecho la historia clínica y han tomado modelos primarios, en algunos casos van ha ir los modelos montados y otros van hacer estudiados en forma aislada. A partir de ahora que ya tienen montado el modelo del paciente, vamos a planificar todos los procedimientos clínicos que van a modificar el terreno protético, las estructuras anexas con la finalidad de mejorar las condiciones existentes para recibir la prótesis, quiere decir que vamos a trabajar sobre el terreno protético, terreno protético son : los dientes, periodonto y el terreno osteomucoso de las áreas desdentadas.

TRATAMIENTO PRE-PROTETICO: procedimientos clínicos que afectan el terreno protético y estructuras anexas con la finalidad de mejorar las condiciones existentes para recibir la prótesis.

Diapo: se observa una boca saludable si bien es parcialmente desdentada (le faltan 2 piezas), el periodonto está sano, las coronas están en forma adecuada a pesar de que tienen un poquito de aumento de corona clínica y el plano de oclusión bastante adecuado, un pac desde el punto de vista del S.E. sano.
Diapo: este pac es capaz de ser portador de una prótesis, de mantener condiciones de higiene favorable de su boca y del aparato.-

Cuales son los objetivos en la etapa del procedimiento?

Objetivos

- Profilácticos: pretendemos preservar lo que está sano
- Terapéuticos pretendemos corregir lo que tiene patología por eso hacemos terapia
- Pro-protético estamos considerando que sobre estructura sana, existe una modificación para alojar un aparato protético nuevo. Entonces lo vamos a estudiar desde el punto de vista general, regional y local cada uno de estos objetivos.-

TRATAMIENTO PROFILACTICO

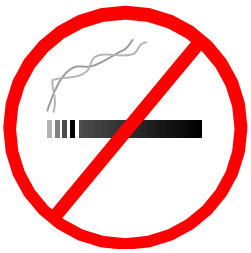

1- GENERAL
2- REGIONAL
3- LOCAL

EN LA CLINICA, ES BASTANTE DESAGRADABLE ATENDER A PAC. CON OLOR A CIGARRO Y QUE LOS PAC. SIENTAN EL OLOR EN NUESTRAS MANOS!!!!

Desde el punto de vista General que buscamos al hablar de objetivos profilácticos? Buscamos hacer algunas consideraciones sobre:
Higiene de la alimentación, enseñarle a los pac una mejor alimentación que produzca menor nº de caries y de enfermedades paradenciales, que mejore su condición física, en pac obesos, en pac anorexicos, le indicamos una cantidad correcta de proteinas, de descenso de liquidos, los pac que nosotros antecedemos en la clinica por lo general son adultos mayores muchas veces presentan cuadros de diabetes, o sea que tendra que bajar la cantidad de glucidos. Cuando hablamos de higiene del punto de vista físico, tratamos de inducir al pac que haga ejercicios, a que camine junto con una dieta balanceada, entonces un bienestar fisico va a mejorar tb el estado de las estructuras orales.
Desde el punto de la higiene psiquica tratamos de bajar en lo posible los niveles de estress de los pac , hacer sesiones cortas, bien programadas de forma que esten comodos y disminuyan el miedo que les genera el estar en el consultorio.-
En algunos casos necesitamos el apoyo del nutricionista para tener una dieta balanceada, apoyo de un psicoterapeuta cuando hay pac que tienen dificultad motriz, con parkinson y en raras ocaciones necesitamos apoyo psiquiatrico ó psicológico en pac neuroticos, estresados.-

Resumen

- preservar las estructuras sanas.
- tatar las estructuras enfermas, en esta etapa, ya sea en lo general, regional o local.
- lograr armonia oclusal.
- modificar el terreno para recibir la prótesis.

Diapo: mujer mas de 60 años, obesa, hay un equilibrio en el peso con la altura, a adelgazado, un desgaste patológico que se ha hecho sin mediar la mano del dentista, se ve la entrada del conducto en cada una de las piezas por abrasión
patológica y en el max inf es menos el desgaste pero tb se nota una perdida de sustancia coronaria, un caso típico de pac estresado, geralmente se piensa que los gordos son de buen humor, bonachon pero este no, tiene las mismas características que los flacos estresados y produce efectos deletreos en su oclusión al igual que los flacos estresados.-

Desde el punto de vista R*egional* los objetivos profilácticos que vamos a ir describiendo es el de corregir malos hábitos que puedan provocar sobre el S.E. lesiones importantes, muchas veces hay hábitos que son ocupacionales, hábitos que provocan tensión como en el caso anterior que llevan a un gran desgaste en la estructura dentaria; fundamentalmente tratamos de prevenir desde el punto racional lesiones pre-malignas, muchas veces se dan porque no están bien controlados los agentes etiológicos que provocan lesiones pre- malignas como pueden ser: irritantes, calor, tabaquismo, alcohol, van haber ahora una foto de mordisco de mejilla, de labios, un crecimiento del labio inferior que corresponde a un hábito lesivo que genera esta lesión importante crónica que puede llegar a malignizarse. Debemos cuidar tb en cuanto a lesiones provocadas por hábitos de posiciones de trabajo, en esto es importante mantener la columna del pac derecha, sentarlo en la posición correcta, ustedes trabajando en la posición correcta y el pac tb para que después de una sesión larga no quede pensionado.-
Los irritantes locales provocan el tabaco, provocan manchas, el te, el mate, la cafeína, es muy desagradable encontrarse con esta situación oral en donde aparece sarro supra y subgingival, inflamación, aumento de corona clínica por desplazamiento del periodonto marginal y movilidad.- Esta es la etapa en la que tenemos que trabajar para eliminar todos estos factores irritantes.-

Desde el punto de vista *Local,* los objetivos profilácticos importantes vamos a ser hincapié en la prevención de caries y enfermedades paradenciales y tb en las prótesis, entonces es importante evaluar en esta etapa el riesgo de caries, el riesgo de enfermedad periodontal que presenta cada individuo, el riesgo se valora por resultados de valoración amplia, de la dieta, la secuencia de ....., la calidad de las bacterias depende, la cantidad de saliva que tiene su capacidad tampona, la capacidad que tiene de volver a la neutralidad, después de digerido el alimento que baja el pH, entonces es bueno a esta altura ir teniendo una noción de cual es el riesgo de caries que presenta el pac porque el aparato protético es un elemento que acumula placa bacteriana, un aparato que genera mayor posibilidad de que hubiera caries, un elemento de injuria por que acciona ó abriga la placa bacteriana contra las coronas dentarias. En esta etapa entonces hacemos el control de placa bacteriana ó film y buscamos aplicar la técnica de cepillado que mas se adecue al caso individual, a veces se piden manuales, según las posibilidades motrices de cada uno, en algunas circunstancias hay que agregar el uso de agentes anti- microbianos cuando no logran la eliminación total de la placa bacteriana en forma habitual y correcta y el profesional, dependerá de cada caso individual haga cada 6 meses, anualmente según el detartraje ó eliminación de sarro, una cosa importante, una vez que la boca está en condiciones saneadas, hacer la aplicación de fluor en todas sus formas, ya sea barnices, enjuagatorios, pasta dentales fluorada, según el riesgo de caries de cada uno; como agentes anti-microbianos indicamos el uso de clorexidina, con la salvedad de que tiñe los dientes que tienen placa bacteriana, si los dtes están bien cepillados no tiene por que quedar teñidos luego del enjuague, es una forma más de darse cuenta que estan realizando las medidas de higiene correctamente, y buscamos eliminar los factores de retención de placa bacteriana, eliminando los factores de injuria directa e indirecta como puede ser restauraciones mal adaptadas donde en los espacios, en el intersticio, en la solución de continuidad que quedan entre el borde cavo de la restauración y el margen de esta hay acumulo de sarro y de placa, generadoras de caries y tb si el pac es portador de prótesis es importante en esta etapa corregir el recorrido del gancho, su vinculo con la corona dentaria del dte pilar, de manera que no sea el gancho un generador de injuria directa.-
Diapo: aquí ven diferentes pastas, bueno en plaza hay mucha cosa, hay diferentes tipos cepillos, pasta, hilo, pastas para evitar el acumulo de sarro a base de bicarbonato de Na, polvos limpiadores para el cuidado de las prótesis a través de oxidantes, para estimular la higiene de los pac portadores de prótesis ó futuros portadores.
Es conveniente en esta etapa que vayan controlado la placa bacteriana en cada una de las sesiones insistiendo en la remoción de la placa y con espejo indicarle especialmente cuales son los sitios donde debe reforzar la higiene, generalmente los cuellos de los dtes y las caras distales son los mas complejos y es muy probable que el pac no use hilo dental, de a poco hay que ir cambiando los hábitos para que usen hilo, cinta dental y en los espacios que miran a las brechas desdentadas pueden pasarle un rollito de algodón ó de gasa para frotar la cara libre que mira al espacio desdentado; se puede completar el detartraje con un elemento abrasivo ó con pastas profiláctica que dejan la boca impecable y a partir de allí poder pasar a la siguiente etapa.- Constamos en plaza con diferentes líquidos fluorados para disminuir el nº de bacterias presentes, antisépticos, agua oxigenada que es excelente para márgenes gingivales, solución de clorexidina, agente oxidante en polvo, yodofón para actuar como antimicótico en pac que presenten estomatitis sub-placa, que son portadores de prótesis completa ó parciales.-

OBJETIVOS TERAPEUTICOS DESDE EL PUNTO DE VISTA GENERAL:
Tb los vamos a dividir en: general, regional y local.-
Cuando hablamos de los objetivos terapéuticos desde el punto de vista general nos estamos refiriendo al tto. de las enfermedades sistémicas, es decir enfermedades de orden general que pueden tener manifestaciones orales ó no; no nos corresponde como odontólogo el tto médico pero si nos corresponde hacerle la indicación, la derivación hacia el profesional adecuado, entonces este es un ejemplo en el que ustedes ven que hay irritación, eritema,

inflamación en el Max. Sup. desdentado, con un halo rojo con apariencia que podríamos decir que es una estomatitis sub-placa pero en una toma biopsica y al microscopio el resultado que se obtuvo fue que presenta liquen plano, el liquen plano es una enfermedad de la cavidad oral de carácter sicosomático y es recurrente, es difícil de tratar, al pac le molesta, duele la mucosa, le genera incomodidad en la prótesis y es tipica en los momentos de mayor tensión, de mayor estress, recrudece y aparece de vuelta, los pac relatan mucha incomodidad a las pastas dentales, a las bebidas efervescente y muchas veces tienen dificultad en el cepillado, no por problemas motrices sino porque les duele al cepillarse la mucosa y ademas porque son pac que buscan diferentes pastas dentales todo el tiempo, por que sienten incomodos, buscan el sabor a menta, es realmente un problema a tener en cuenta pac que tienen liquen plano.- Acá se ve otro caso que se puede decir semejante sin embargo corresponde a una diabetes mellitus, se ve una irritación pos instalación de una prótesis completa en una persona de unos 55 años más ó menos que presenta niveles de glicemia alta, lo que trae un deterioro geral importante en todos los organos y una cardiopatía diabética.-

OBJETIVOS TERAPEUTICOS DE ORDEN REGIONAL

Nos enfrentamos a los cuadros clínicos más frecuentes y como estamos hablando del área regional, estamos hablando de:

- Tto. de los desórdenes temporo-mandibular
- Neuromusculatura
- Síndrome dolor disfunción del SNM
- Síndrome dolor disfunción de ATM
- Trauma periodontal
- Bruxismo

Los cuadros clínicos más frecuentes en el área regional son: el síndrome dolor disfunción de las ATM, el síndrome dolor disfunción del SNM, el trauma periodontal y la abrasión patológica provocada por el bruxismo, cada uno de ellos es un cuadro clínico independiente pero tiene puntos en común; cuando hablamos de síndrome que es un conjunto de signos y síntomas (s y s), hay una disfunción a nivel de las ATM y los pac presentan chasquido, crujido, dolor, limitación en el movimiento; cuando hablamos del síndrome dolor disfunción del SNM es la neuromusculatura la que está afectada y la manifestación clínica generalmente se da a través de mialgias y miositis y tb de limitación del movimiento, en el trauma periodontal ustedes van haber piezas que van a tener dolor a la percusión, movilidad y tb puede llegar a tener trismos cuando el trauma es muy intenso es difícil el diagnostico diferencial si hubiese una caries por que en algunos casos llegara a tener ....., y el bruxismo es generador de abrasión patológica, un desgaste de la estructura coronaria muy importante y se pierde 1/3 ó 2/3 de la corona dentaria.-

Decimos que hay coparticipación de s y s por que en general aparecen signos de desarmonía oclusal....., aparece hipertensión muscular por tensión, aparece hipertensión psíquica en pac estresados o que hacen tareas de mucha concentración, en estos momentos que están concentrados aprietan y frotan los dientes y se genera un círculo vicioso en que mayor aprietamiento genera tb dolor a nivel de la musculatura y en los dtes.

TERAPIA DIRECTA DE ATM:

- Reposo
- Farmacología
- Fisioterapia
- Placa pivotante
- Placa recapturación del menisco
- Limitador de apertura
- Cirugía

Podemos hacer terapia directa del órgano afectado y terapia oclusal en la mayoria de los casos. Terapia directa del órgano afectado que quiere decir? Que vamos a tener que hacer tto sobre lo que duela: dte, pulpa, periodonto, un determinado músculo del SE ó la articulación.
La terapia directa que podemos manejar sobre las ATM en principio reposo en el pac, que no haga esfuerzo con la articulación dolorosa, que no mastique a nivel de la articulación que está sintiendo, podemos indicar medicación analgésica y relajante, en algunos casos es conveniente hacer algunos movimientos de fisioterapia, algunos pequeños movimientos de abre y cierre ó de dirección opuesta hacia el dolor, llevar la mandíbula hacia el lado opuesto, si el pac nos permite manipular la articulación, esta etapa precisa tomar impresiones, entonces si es capaz luego del reposo, de la analgesia, de la fisioterapia, capaz de abrir la boca para tomar impresiones, entonces vamos a posicionar diferentes tipos de placas para solucionar en forma más definitiva la situación clínica presente, de ahí haremos: placas pivotantes, placas de recapturación del menisco, limitadores de apertura y en casos muy extremos cirugía de cóndilo; la cirugía de cóndilo tuvo su momento, su auge hace muchos años y hay varios pac atendidos, que han sido operados, el cóndilo en posición a la cabeza del cóndilo queda como pivoteando como librado a la dirección que le permiten los músculos, ligamentos se dirigen al pac, se desvincula el cóndilo de max inf y el cóndilo del temporal, hoy en día es una medida extrema y generalmente se soluciona mediante este tipo de aditamentos.-
La placa pivotante, es una placa parecida a la placa de relajacíon, de acrílico transparente pero tiene un pivot, un punto a nivel molar que al morder el pac muerde primero, después con un lápiz blando de madera intentar, si colocan el lápiz de madera y el pac muerde y siente alivio, quiere decir que se está descomprimiendo la ATM, es una maniobra bien sencilla, si se descomprime en el movimiento de rotación en el que el cóndilo del max inf se aleja de la cavidad glenoidea, en este caso pasa lo mismo pero con una placa. (Placa pivotante: consiste en una placa de mordida ubicada en el max sup con tope en la arcada antagonista a nivel molar. Se fundamenta en un concepto mecánico: cuando se muerde un objeto duro en la región molar del lado de la articulación afectada se observa un alivio del dolor ya que el cóndilo desciende, reduciendo la presión dentro de la cavidad glenoidea, el uso de esta placa es transitorio, hasta que se reduzcan los síntomas- libro cátedra); luego que el pac usa esta placa por unos días, mediante desgaste se puede transformar en una placa oclusal plana.-
La placa de recapturación del menisco es bastante incomoda de usar por que adelanta la mandíbula, sirve cuando el menisco se a escapado, el menisco se escapa hacia delante y el cóndilo quiere volver a su lugar y cerrar la boca no puede, no hay forma .....es muy doloroso, y no es tan sencillo recapturar el cóndilo, donde se fuerza la mandíbula hacia delante, queda con una dimensión vertical (D.V.) aumentada ....-

Los limitadores de apertura se usan cuando hay mucha laxitud, que el pac puede por si mismo abrir la boca grande, generar una luxación ó subluxación del max inf, entonces mediante botones de ortodoncia se colocan bandas en los botoncitos, son como gomitas de elástico que se usan como cadenas de plástico, de goma, se intenta colocar de un max al otro en forma tal que el pac pueda abrir la boca hasta un cierto límite y no más allá de eso, entonces de a poquito a poquito va perdiendo la necesidad de abrir grande sin luxarse.-
Cuando el afectado es el sistema neuromuscular, vamos a tener que hacer un tto sobre el, y el tto es similar en este sentido: analgesia en primer termino, reposo y fisioterapia.-

TERAPIA DIRECTA DEL S.N.M

- Farmacología (analgesia)
- Reposo
- Fisioterapia
- Autosugestión

no es tan fácil de aplicar, por que hay pac que son más reacios, pero hay

- Psicoterapia que tratar de cualquier modo de bajar las condiciones estresantes, además de relajantes y analgésicos, barbitúricos, hipnoticos, para ayudarlo.

TERAPIA DIRECTA DEL TRAUMA PERIODONTAL

- Farmacología (el tto sintomático del dolor asociado con inflamación se realiza mediante analgésicos y antiinflamatorios)
- Desgaste contactos traumaticos
- Cirugía periodontal
- Ferulización

El trauma periodontal tiene origen en fuerzas oclusales anormales en intensidad, dirección y/o frecuencia, por lo cual su tto de fondo se orienta a la normalización de la hiperactividad muscular y/o el desorden oclusal, pero existen algunas medidas directas que favorecen la recuperación frente al dolor y la movilidad de los dtes en trauma.-

Cuando aparece el trauma periodontal vamos a ver que, la acción de los fármacos ayuda a disminuir las distintas patologías.- Lo primero que tenemos que ver es elegir una o mas piezas que estan en trauma periodontal y ustedes van haber que hay un tipo de trauma en el que el pac ocluye e inmediatamente la pieza se desplaza, en el desplazamiento en ir y venir (vai-ven) el ligamento periodontal se ensancha aparece reabsorción ósea, entonces en la radiografía van a ver el frente de avance de reabsorción ósea diferir de la pieza que está en trauma....., pero la pieza que está en trauma va a tener una reabsorción ósea.....Lo primero que tenemos que hacer desgatar con una piedra de diamante y lo hacemos estudiando todo el espacio en RC, en OM....., es un desgaste primario, grosero, después se va a estudiar adecuadamente si es necesario hacer un acondicionamiento .....general, muchas veces a partir de un trauma periodontal como hay reabsorción ósea se generan procesos patológicos en el paradencio profundo y aparecen entonces lo que viene a ser .....por que en las bolsas hay microbios que contaminan la pared dura y la pared blanda de la bolsa produciendo un proceso infeccioso y en este caso es importante la recontaminación a través de raspado y curetaje de ambas paredes.
Cuando la movilidad es muy importante necesitamos hacer una ferulización primaria, mediante esto le devolvemos la posición original, hacemos nuestro tto periodontal y después hacemos la re-evaluación, después que remite, podemos retirar la ferulización temporaria, en algunos casos se puede mantener un tiempo más y a veces hay que hacer una ferulización permanente que puede ser fija que trabaje como un block y no como un dte individual ó removible a través de prótesis removible periodontal, prótesis que tienen maximo recubrimiento dentario, máximo nº de apoyos oclusales, de manera que entre los ganchos y los apoyos hacen todo uno, la diferencia que con respecto a la fija que cuando se retira este aparato el pac, deja de actuar como férula.-
Diapo: esta situación es la de un pac varón, que presenta trauma periodontal severo, diastema, movilidad dentaria, migraciones dentarias con movilidad avanzada, aumento de corona clínica y un desorden importante del paradencio de inserción, en estas condiciones es imposible ..... tenemos que tratar a esta altura del tto pre-protetico de modificar cada uno de los factores que están injuriando y en algunos casos terminamos depués del tto periodontal con una ortodoncia tratando de devolver la posición original a cada una. Hoy en día es común ver pac adultos con ortodoncia y no es para corregir una mal posición dentaria sino es para corregir el distanciamiento de los dtes, ese rastrillo que se van separando provocado por una enfermedad periodontal avanzada. Acá tenemos otro caso que es opuesto porque ustedes ven que si bien hay una importante abrasión patológica, el periodonto es

fuerte, los dtes se gastaron, ¿cuál es la parte débil del sistema? No es el ligamento periodontal como en el caso anterior que los dtes se desplazaron, en este caso la parte débil del sistema es el esmalte y la dentina.-
Diapo: aquí hacemos el tto de una bolsa, se hace un colgajito por palatino para lograr acceder a la raiz palatina de un molar que es pilar de una prótesis, ustedes ven acá la mejorar la visión, visión directa se puede eliminar completamente los factores de injuria que están provocando enfermedad periodontal.

TERAPIA DIRECTA DE LA OCLUSIÓN

- Placas de oclusión
    - Tto sintomático (aliviar dolor muscular y ATM)
    - Tto etiológico (evitar contactos perniciosos)
    - Diagnostico (examinar la oclusión)
- Ajuste oclusal

La oclusión ustedes ven que es muy difícil que sea una oclusión ideal, oclusión ideal es lo que está de libro, es lo que nosotros desearíamos tener, entonces hay que tratarla, como se hace esta etapa, bueno a través de placa de oclusión, disminuyendo las condiciones de estrés y haciendo ajuste oclusal, el estrés hoy en día es muy difícil de manejar, entonces en muchos casos las placas de oclusión que se usan puntualmente para disminuir determinados síntomas de patología se terminan usando de por vida la placa de oclusión.-

Las placas de oclusión son: *aditamentos removibles*, (algo que se pone en la boca, que el pac usa oralmente para dormir, ó cuando está trabajando muy concentrado, trabajo de computación, de horas, que bruxan, son transparentes, de acrilico) *y evitan contactos oclusales anormales* (por el tiempo que el pac usa la placa está en una oclusión ideal) *que retroalimentan la hipertonicidad muscular y los hábitos parafuncionales;* cuando la placa está funcionando correctamente el pac puede hacer movimientos excentricos y libres, con libertad de movimiento, y ninguna cúspide este trabando o generando desgaste, en esta completa libertad de movimiento donde van a aparecer el mayor nº de contactos en oclución centrica, en la protrusiva va a tener liberado los anteriores, protección canina, función de grupo, y nada de contactos en el lado de balance, en estas condiciones ideales el pac....., cuando se retiran las prótesis vuelven las condiciones anteriores, el nº de horas va a depender de cada pac, hay gente que las usa todo el día. Las placas entonces van a devolver la oclusión en condiciones ideales, hoy en día estampan, con la estampadora bajo calor y se recortan de los ecuadores dentarios, de manera que tenga retención pero que no..... y a partir de esta placa estampada en la clínica se va a ir agregando acrílico en la superficies oclusales de la placa de forma tal de generar las condiciones de articulación, aumentando la dimensión vertical luego lo van a ir desgastando para que el aumento de la DV no sea nocivo.-

<u>Tipos de placa que podemos usar</u>

- **Planos ó topes de mordida** (jigs de Lucia), en alguna circunstancia que el pac no pueda abrir la boca, tiene mucha contractura, mucho dolor, entonces lo primero que hacemos es tomar un poquito de acrílico, un rollito, y se coloca en los incisivos sup, hasta que quede la impronta, en la cara oclusal de manera de obtener un plano inclinado, se coloca y se retira tantas veces hasta que polimerice, una vez polimerizado van a tomar papel de articular y van a ir desgastando esas facetas de plano inclinado que fuimos generando de incisal a oclusal , de adelante a tras, va permitir tener un espacio en el max inf, genera un aumento de la DV de oclusión, ustedes van a agregar tanto acrílico hasta que el sector posterior quede liberado y luego se va disminuyendo hasta tener un único contacto, uno de los incisivos inferiores, en esta situación que

no hay contacto posterior y que el único contacto es en el sector anterior, estamos generando un trípode (un contacto anterior y dos contactos posteriores a nivel de las ATM, lo demás queda todo liberado), así el pac se va y ello genera en pocos días un alivio importante que le permita abrir la boca, que se pueda tomar impresiones, que se pueda confeccionar los modelos y de allí poder hacer la placas miorelajante.-

- **Placa relajante**: es un dispositivo que se construye sobre un modelo de la arcada sup abarcando todos los dtes en sus caras oclusales e incisales, tienen mayor acrílico en el sector anterior que posterior por unos pocos días, después se va desgastando y se transforma en una placa de estabilización cuando ya hay contactos parejos, simultaneos.
- **Placa de estabilización**
- **Placa de elevación de DV**: se usan en aquellos pac con perdida de DV por abrasión patológica ó perdida dentaria, entonces un maxilar queda muy encajonado, en el 1/3 inferior de la cara una perdida de DV, a veces estas placas a partir de las prótesis que el pac trae, se le agrega acrílico color dte, a nivel de las caras oclusales tanto como necesite hasta llegar a la oclusión buena y a partir de allí elaborar una nueva oclusión ya con una DV correcta.
- **Placa elástica o protector dental**.: no sirve como placa relajante por que al ser blanda estimulan a seguir usando, si se usan como protectores en deportes, pero no para usarlas de noche.

Diapo: este es un caso que se los traje por que es otro tipo de placa que hicimos acá en la clínica, con otra finalidad distinta, este era un joven, varón, tenia un incisivo (el 12) cruzado, y eso le generaba en la oclusión una traba importante por que no podía lateralizar porque llegaba hasta ahí, entonces resolvimos mediante una técnica bien sencilla ya que no se podía hacer ortodoncia, un pequeño desgaste en las caras proximales y colocamos una placa de acrílico transparente cementada, que genera una fuerza, como esta cementada, esta todo el día soportando la fuerza, se va controlando semanalmente, y a medida que viene el dte va migrando vamos agregando mas acrílico, una vez que el dte descruzó ya está, por que no va a volver a tras, es un tto de ortodoncia muy sencillo.-

Las placas en boca, insisto con esto, siempre deben cumplir con los requisitos de la oclusión optima, por que estamos viendo que muchos laboratorios mandan las placas de relajación, la matriz de acetato, que no es la placa, hay que adaptarla en la boca del pac en la clínica.-
Dijimos que parte del tto de la oclusión era mediante el uso placas y del ajuste oclusal.-

<u>El ajuste oclusal podrá ser mediante</u>

- *Sustracción*: de material dentario. Entonces por sustracción tenemos desgaste selectivo.
- *Adición*: agregar mediante restauración colada ó plastica. Por adición tenemos prótesis fija ó removible u operatoria dental, en los casos que por razones económicas, del tiempo, por razones de salud gral del pac no se pueden hacer prótesis fija, la prótesis removible a través de los elementos de metálicos actúa como generador de incremento en la DV.
- *Desplazamiento*: en casos mas complejos, cuando se ve una discrepancia grande, que no alcanza con poner resina por que va a quedar una cantidad enorme, que no alcanza con desgastar por que vamos a llegar a pulpa del dte, entonces en estos casos lo que hay que hacer es plantearse un tto ortodoncico, mover las piezas para rehabilitarlas. Tenemos ortodoncia ó cirugía ortognática en casos muy graves cuando el problema no es dentario si no de estructura ósea, en caso de prognatismo importante.

Diapo: tenemos una chica joven, operada de labio leporino, entonces acá el labio está bastante bien resuelto pero queda una perdida ósea que corresponde a la fisura, a la solución de continuidad entre la premaxila y el hueso maxilar, tiene buena higiene, periodonto sano pero miren de que forma se ha ido modificando el plano de oclusión al no tener antagonista, los dtes migraron, migró la corona dentaria y todo el proceso alveolar, en este caso antes de hacer el tto protético hay que nivelar y aquí si por sustracción, hacemos un desgaste para llegar a un plano horizontal paralelo.....-

El desgate selectivo se va hacer en piezas propias del pac permanentes y tb en prótesis en uso, muchas veces el pac viene con una prótesis y tiene discrepancias oclusales y la prótesis está generando patologías, entonces en este caso ya en esta etapa antes de confeccionar la prótesis nueva van hacer el ajuste oclusal.

El ajuste oclusal se hace a partir de RC, vamos a usar un jigs ó un calibrador de Long de manera de apaciguar la neuromusculatura y que el pac pueda ir a la RC; a partir de la RC vamos a obtener el mayor nº de contactos bilaterales y oclusales, buscamos obtener una oclusión mutuamente protegida (los anteriores protegen a los posteriores en la protrusiva y los posteriores protegen a los anteriores oclusión completa, buscamos axialidad en las fuerzas a través del área del dte , contactos únicamente en áreas funcionales en el área de trabajo , no contactos en el área de balance, una ves que obtenemos la oclusión máxima en RC buscamos en las fases excursivas no alterar los contactos céntricos obtenidos; una vez que obtenemos esto pasamos a la siguiente etapa desgaste en propulsión y ver lateralidades derecha e izquierda, ahora bien esto es en teoría y en el pac dentado completo natural, en los pac parcialmente desdentados es difícil obtener esto que vimos, vamos a ver desdentados muchas veces casos clínicos en los que hay por ejemplo: función canina de un lado, función de grupo en el otro y tb le va a pasar que cuando mayor sea el nº de dtes presentes en boca, buscaremos acercarnos mas a la oclusión del dentado, pero cuando el caso sea mas parecido a una completa vamos a buscar una oclusión con balance total, los parcialmente desdentados no son todos igual, va a depender de la cantidad de piezas presentes, se va a inclinar hacia las condiciones del dentado ó desdentado.

Diapo: tenemos una pieza cruzada, y una sobremordida imponente, el incisivo inferior prácticamente toca la mucosa del reborde dentado superior, entonces en este caso trabajamos por adición, sobre la prótesis que el pac traía fuimos agregando acrílico hasta permitir que se destrabara, que no generara esa oclusión en pata de caja como dicen los suecos.

OBJETIVOS TERAPEUTICOS DEL PUNTO DE VISTA LOCAL

En esta etapa vamos a tratar los:

- Tto bucodentales (caries, paradenciopatias)
- Equlibrado de oclusión (antes de tallar vamos hacer la nivelación del plano de oclusión)
- Acondicionamiento del terreno osteo-mucoso

ACONDICIONAMIENTO DEL TERRENO OSTEO-MUCOSO Y DENTARIO

Cuando hablamos del *terreno protético* nos referimos siempre al dte, periodonto y mucosa adyacente. Entonces una vez que tenemos solucionado el tema del punto de vista gral como hablamos la vez pasada ahora nos vamos a abocar a trabajar sobre la cavidad oral

directamente. Para poder confeccionar un aparato protético nuevo tenemos que mejorar las condiciones de la boca del pac ó si está en buenas condiciones preservar las mismas.

Es muy común que el pac desdentado parcial ya venga usando prótesis, difícilmente por una característica antiestética el pac no sea portador de prótesis. Entonces en muchos casos uno de los puntos a tratar es:

- Remoción de prótesis en uso, cuando están en malas condiciones.
- Modificación de prótesis en uso, si se pueden mantener, si están largas hay que desgastarlas, si nos amerita que las condiciones de las prótesis en uso son malas vamos a tener que confeccionar:
- Prótesis provisorias: hasta tanto podamos confeccionar la definitiva.
- Tto de lesiones protéticas que aparezcan en boca
- Corrección de anomalías que no sean provocadas especialmente por el terreno protético sino que simplemente se presenten en la cavidad bucal.-

REMOCION DE LAS PROTESIS EN USO

Las mucosas orales tienen un comportamiento particular, le llamamos comportamiento viscoelástico, estamos acostumbrados en gral a manejar el termino de elasticidad, en odontología hablamos de elasticidad de los materiales y del terreno. Hay estudios recientes que indican que el comportamiento de la mucosa no es solamente elástico sino viscoelástico ¿cual es la diferencia sustancial? Ustedes tienen por ejemplo una bolsa de agua caliente, aplican una fuerza sobre la bolsa, se deforma momentáneamente y luego si se retira la fuerza vuelve a la postura original, esto es un comportamiento elástico, mediante una presión hay una deformidad y eliminada la presión se recupera en forma total, sin embargo las mucosas no tienen ese comportamiento estricto, quiere decir que frente a una tensión aplicada durante un minuto aparece o provoca una deformación que corresponde a 50% del espesor inicial, pero cuando un pac es portador de una prótesis que usa todo el día y muchas veces durante las 24 hrs. requiere 22 hrs sin uso del aparato protético para que se recupere en forma total la forma inicial. Ustedes imaginen cuantas hrs por día y cuantos días al año del pac portador de una prótesis y cuanto de deforma la mucosa. Quiere decir que para tomar impresiones definitivas necesitamos retirar las prótesis por lo menos 2 ó 3 días y de esa manera dejar que la mucosa recupere su forma inicial y no este trabajando bajo presión, si no estaríamos tomando una impresión definitiva en un terreno falso, estaríamos tomando una impresión en un terreno con presión. Cuanto mayor es el pac, el poder de recuperación es menor, oralmente ustedes van atender a un pac mayor ó adultos mayores ó ancianos, ustedes van a tener que pedirles que se retiren mas horas por día las prótesis en uso.

MODIFICACIÓN DE PROTESIS EN USO

Corregir:

- Interferencias oclusales
- Perdida de DV de oclusión
- Extensión de bases
- Retención de elementos de anclaje
- Acondicionador de tejidos

Cuando las prótesis en uso tienen deficiencia, debemos corregir interferencias que aparezcan en la oclusión. Hay perdida de DV de oclusión porque las caras oclusales están desgastadas. Muchas veces la extensión de las bases no es la correcta, que estén cortitas ó en prótesis removible es muy habitual que se hallan ido perdiendo pilares, entonces la prótesis se van a ir extendiendo a medida que vallan faltando piezas. En algunos casos así como se pierden pilares tb se pierden elementos de anclaje, es decir son ganchos que ya no funcionan, entonces el odontólogo ó el laboratorista corta el gancho y coloca un dte en su lugar incluyendo el dte

avulsionado; entonces se transforman en prótesis que tienen la función estética y nada más porque pierden dtes y no tienen suficiente estabilidad.
Cuando con pequeñas construcciones ya sea con un gancho de alambre ó ya sea extendiendo la base con un poquito de acrílico ó con acondicionador de tejido podemos mejorar la situación en esta etapa que tratamos de modificar la prótesis si viene con las funciones, para que el pac la vaya usando hasta realizar una prótesis nueva.
Diapo: ahí vemos que las prótesis en uso le están provocando irritaciones, están provocando áreas dolorosas sobre todo sin estabilidad.
Aquí vemos que tenemos que manejar el tema de los retenedores, como el tema de la oclusión, como la extensión de las bases. En algunos casos vienen pac con prótesis que hay que descartar ó sin ellas, entonces durante la preparación del aparato nuevo es necesario confeccionar prótesis provisorias.

PROTESIS PROVISORIAS

- Prótesis en uso irrecuperables
- Extracciones indicadas que afectan estética y función
- Recuperación larga de los tejidos blandos
- Diagnostico de aptitud incierto

Las prótesis provisorias en gral se indican cuando las prótesis en uso son irrecuperables, se indican cuando hay extracciones que van a afectar la estética y la función, ustedes van a extraer por ejemplo dtes anteriores y no pueden dejar al pac sin reponerle esas piezas, entonces corresponde confeccionar una prótesis provisoria. Tb cuando se quiere recuperar los tejidos blandos en un largo plazo, es decir si ustedes ven que hay que mejorar la condición de los tejidos, pero no hacer un desgaste ó remodelando un borde filoso, sino que hay que extender bases, rellenar, hacer rebasados, entonces se plantea una prótesis provisoria.
Algunos casos nos sirve como diagnostico de aptitud, es decir si el pac está apto para ser portador de una prótesis removible ó si realmente es mejor que no use prótesis porque no controla la higiene, no es capaz de disminuir los valores de placa bacteriana, o si no tiene suficiente condiciones de motricidad como para poder colocarla y retirarla, ó si no tiene condiciones psíquicas como para soportar un elemento extraño en la boca. siempre las confeccionamos, es decir lo común es que las confeccionemos con una base extendida de acrílico, difícilmente hagamos una prótesis provisoria con un esqueleto de cromo cobalto por el costo que tiene, entonces buscamos algo rápido de solucionar de bajo costo pero que cumpla con los requisitos de una prótesis removible a placa; por eso tratamos de que tenga estabilidad en base para aprovechar el máximo soporte ó sea una máxima extensión, retenedores de alambre labrados o colados, oralmente labrados que tengan apoyos oclusales, si no hubiera apoyos oclusales, la prótesis se hunde en el terreno y presiona y produce ulceras crónicas. Generalmente los mecánicos hacen prótesis cortitas que sirven solamente para la parte estética pero realmente son prótesis que en la boca son muy inestables, cuanto mayor es el soporte mayor es la estabilidad. Frente al terreno lesionado, cuando está eritematoso, hay zona donde hay manchas rojas, dolorosas, vamos a tener que hacer una preparación previa a la toma de impresiones. Se pueden presentar varios cuadros clínicos al terreno lesionado.

TRATAMIENTO DE LESIONES PROTETICAS

- Estomatitis protética
- Síndrome dolor bucal protética
- Hiperplasia fibrosa inflamatoria (épulis)
- Hiperplasia papilar inflamatoria (papilomatosis)

Pueden aparecer estomatitis protética cuando ya están usando prótesis. Puede aparecer el síndrome de dolor bucal protético. Podemos encontrar hiperplasias fibrosas inflamatorias como son los épulis.-
Pueden aparecer hiperplasia papilar inflamatoria como lo que conocemos habitualmente como papilomatosis.-

ESTOMATITIS PROTÉTICA
Es la más común de ver, ustedes van a ver que cualquier pac portador de prótesis que use en forma constante el aparato protético presenta tejidos irritados, los tejidos están continuamente presionados y en gral hay presencia de cándida en la superficie interna de la prótesis y tb en el epitelio. Las hifas de la cándida, en los distintos tipos de hongos, de cándida que existen en la cavidad oral se reproducen y se van extendiendo mas en la profundidad. Frente al cuadro de estomatitis protética aparece eritema, ardor, quelitis comisural asociada, es muy común de ver lesiones de las comisuras de los labios debido a la humedad que se genera cuando las prótesis pierden DV y el pac queda con ese aspecto como de desdentado y entonces allí se deposita saliva y se reproducen los hongos, esto se debe al uso prolongado, a los desajustes que aparecen en las bases protéticas, a desajustes en la oclusión a actos parafuncionales, hay pac que tienen hábitos de mordisqueo, de hacer un juego con la prótesis entonces la desestabilizan, continuamente están tratando de buscar la oclusión, el hábito oclusal sobre todo en pac que usan completa ocluyen apretando los dtes como forma de sujetar las prótesis, esto se da cuando las prótesis están con poca retención, entonces cuando ustedes los ven es como que estuvieran comiendo sin estar comiendo, es solo como para sujetar la prótesis, esto genera mayor presión sobre los rebordes y a la larga mayor desajuste protético. De manera que cuando vemos casos así en que la prótesis está hundida como presionando el reborde, lo mas seguro que debajo de esto encontremos estomatitis.-

Tratamiento:
- La corrección de prótesis es nivelar el plano de oclusión, rellenar la base y extender si fuera necesario.
- Recomendamos antimicóticos y antisépticos, generalmente Micostatin y como antiséptico pueden usar agua oxigenada, hipoclorito de Na, además clorhexidina.
- Retiro de 8 hrs si es posible durante la noche y si no en el resto del día.
- Buen cepillado de la base y buen cepillado de las mucosas, cepillado ó masaje con gasa ó algodón, un buen masaje de todo el terreno para hacer un arrastre mecánico de los hongos que estén presentes y restos de alimentos.

SINDROME DE DOLOR BUCAL PROTETICO

- Hiposialia
- Sed
- Edad avanzada
- Medicamentos
- Psicosomático
- Déficit nutricional
- Inactividad

TTO
paliativo
hidratación
saliva artificial
enjuagatorios
geles protectores

Decimos síndrome, es un cuadro clínico que es bastante complejo tiene signos y síntomas patognomónico. Ustedes van a ver que generalmente se da en pac de edad avanzada. Las características son: poca saliva (hiposialia), esto va en intima relación con los pac mayores ancianos que de por si tienen poca saliva. Esta disminución de la saliva en la boca se da generalmente por la cantidad de medicamentos que necesitan tomar como antiparkinsonianos, barbitúricos, sedantes, hipnóticos, antidepresivos, son todos medicamentos que la mayoría de la gente mayor toma, porque tiene insomnio, por que tiene

Alseimer, Parkinson, entonces estos medicamentos de por si como reacción adversa disminuyen la cantidad de saliva. Al estar la boca seca de genera una incomodidad, la saliva es la lubricación, el aceite de la boca, entonces frente a una boca completamente seca todo aparato protético genera incomodidad. La sensación de sed es permanente, continuamente quieren tomar agua porque la boca está seca, intolerancia protética que ya les mencionaba. En algunos casos es psicosomático, hay todo un factor de depresión acompañando el síndrome de dolor bucal protético. En algunos casos corresponde ó es coadyuvante la inactividad por eso generalmente se da en pac mayores, tb cuando la alimentación no es del todo correcta y faltan aporte de vitaminas, de frutas, de verduras. Ustedes saben que los adultos mayores tb por intolerancia protética pero tb por que tienen pocas ganas de masticar, por que es mas sencillo comer harinas, pastas, todo blandito, puré, tienen pocas ganas de comer carne, pollo, pescado que le brindan proteínas suficientes. Si todo esto acompaña, agrava el cuadro van ver ....., pueden aparecer con leucoplasia, eritroplasia pero sobre todo ante signos ustedes van a escuchar síntomas, es el pac que relata la incomodidad y a veces se llama tb como urente porque tienen la sensación de algo que les quema; el recurso que el pac maneja es que el acrílico le da alergia y no es así, los acrílicos están comprobado que no dan alergia, hay un porcentaje mínimo de pac que son alérgicos al acrílico, muchas veces le hacen cambio de bases, le ponen acrílico transparente que son menos alergenicos, se hace un curado especial, como se hace para la técnica de buco-maxilo-facial de ojos por ejemplo.

Tratamiento: Son nada más que paliativo, no es curativo lo que vamos hacer es tratar de aliviar los síntomas mejorando la hidratación con saliva artificial, es un medicamento, con geles protectores como puede ser orabase o alguna vaselina para proteger las mucosas; es un cuadro clínico que da trabajo porque es difícil convencer al pac que no tiene nada.

G) HIPERPLASIA FIBROSA INFLAMATORIA, HIPERPLASIA MARGINAL, EPULIS FISURATUM

- Bordes filosos
- Prótesis mal adaptadas
- Sin control
- Crecimiento mucosa
- Reabsorción ósea
- Mala higiene
- Asintomático

TTO
pulido de bordes
antisépticos
<u>Compresivo</u>
acondicionadores
cirugía

maniobras previas

La hiperplasia fibrosa inflamatoria es la que ustedes conocen en gral como hiperplasia marginal o tb como épulis fisuratun por que parece hojas de libro.
Diapo: Ustedes miren este caso hay todo un crecimiento mucoso como un doble labio, acá está el reborde y acá en el fondo de surco hay un tejido carnoso que se ha ido desarrollando. Esto se debe a una prótesis en malas condiciones poco estable que tiene una fractura importante en todo el flanco vestibular, entonces este borde filoso va generando una irritación crónica no aguda, entonces como es crónica le da tiempo al organismo de ir generando una hiperplasia. Se da cuando hay bordes filosos, prótesis mal adaptadas que están bailoteando todo el tiempo en boca. cuando no hay controles periódicos hay casos de pac que van a los 20 años después por que se les rompió, aparece un crecimiento mucoso acompañado de una reabsorción ósea. Aparece mala higiene, sobre todo es asintomático por eso pasan años y el pac ni cuenta se dan del crecimiento.

Tratamiento:
Primero el pulido de los bordes, redondear zonas filosas, segundo manejar antisépticos por que la boca generalmente tiene una gran colonización bacteriana y de hongos, hacer TTO

COMPRESIVO, colocar acondicionadores de tejido y luego hacer la cirugía (solo no se va), la cirugía es inevitable. El tejido tiene que ser recortado.
Ejemplo: un pac que fue a la clínica se le hizo tto compresivo con godiva de manera de sellar y generar un sellado periférico en esa prótesis que estaba toda floja y luego rellenarla con zinquenólico, así mandamos a quirúrgica.
El zinquenólico es un buen material para ayudar a desinflamar las mucosas.-

HIPERPLASIA PAPILAR INFLAMATORIA, PAPILOMATOSIS MULTIPLE

○ Papilas palatinas	TTO
○ Micosis secundaria	retiro de prótesis
○ Eritema	rebasado
○ Uso permanente	ajuste oclusal
○ Mala higiene	antimicóticos
○ Trauma protético	curetaje manual ó rotatorio
	No Compresivo

Generalmente se da en la bóveda palatina, se puede extender a zonas desdentadas cercanas. Lo característico es que tiene pólipos, ustedes van a ver que cada uno de estos puntitos brillantes tienen la forma de un....., toman la jeringa de aire y aplican aire en esa zona y van a ver que esto se mueve. Es un tejido blando que tiene una forma de omega, como de hongo que puede ser más voluminosos o menos voluminosos y que dejan espacio entre cada uno de estos honguitos donde colonizan bacterias y hongos. Entonces aparece una micosis secundaria, siempre que hay papilomatosis, hay una micosis asociada, por eso el terreno esta irritado, hay eritema y se debe al uso permanente, a la mala higiene y al trauma protético; cuando la prótesis se usa en forma constante y no se higieniza bien, no se masajean las mucosas no se remueven los restos de sarro y alimentos que quedan adheridos es muy común que aparezca este problema.
Tratamiento:
El tto previo a la construcción del nuevo aparato, es el retiro de la prótesis la > cantidad de hrs posible, el rebasado por que generalmente hay desajuste y necesitamos actualizar el vinculo entre la prótesis y la mucosa, ajuste oclusal sobre todo en prótesis que se usan durante muchos años existe desgaste de la cara oclusal, uso de antimicóticos como Nistatina que puede ser Micostatin® (la marca comercial), Iodofón, algunos usan violeta de Genciana cuando el pac no puede acceder al Micostatin.
El tto de esto es el curetaje manual ó rotatorio, quiere decir que con un piedra y un motor estéril hacemos el lifting de todo esto, sacamos toda esa capa epitelial que ha crecido y dejamos el conjuntivo protegido depuse, o si no tb lo podemos hacer con bisturí y vamos haciendo un piling de toda esa zona de crecimiento.
En el caso anterior que hay épulis fisuratun, es imprescindible la compresión, en este caso No es Compresivo. Si ustedes buscan con godiva presionar esta zona no va a modificarse, probablemente si ajustan van a disminuir el eritema pero el tejido exofistico, el tejido que a crecido no desaparece, tienen que curetear.-

H) CORRECCION DE ANOMALIAS

1. Tejidos duros
    a) Espículas óseas
    b) Líneas oblicuas filosas
    c) Exostosis
    d) Torus maxilar y mandibular
    e) Tuberosidades prominentes

2. Tejidos blandos TTO

a) Tejido pendular
*trauma oclusal
*reabsorción ósea
*inestabilidad protética
*inflamación
b) Mucosas deslizables
c) Bridas y frenillos

Compresivo
acondicionadores
cirugía
esclerosis
desplazamiento apical

Las anomalías de tejidos duros pueden estar vinculadas ó no al uso de las prótesis, en gral corresponden a la anatomía de la propia cavidad oral del pac que estamos tratando.-
Espículas óseas que pueden haber quedado de extracciones anteriores, que no tienen la precaución de cortar con una gubia el interseptun dentario. Hay veces que el organismo logra redondearlo y otras veces no, si dejamos la espícula es muy probable que le moleste al pac, cuando la espícula va a ser sometida a la presión de la prótesis.
Podemos encontrar líneas oblicuas muy filosas, la línea oblicua interna, la línea milohioidea, entonces si no se remodela la base protética tiene que ser muy cortita, no puede llegar al fondo.
Podemos encontrar torus maxilar y/o mandibular de gran volumen que interfieran con la inserción del aparato. Tuberosidades muy prominentes, exostosis, en todos estos casos el tto es quirúrgico, para eso nos valemos de una Transbase de Sears que puede hacerse en acrílico ó con polietileno estampada sobre un modelo, dicho modelo tiene que tener la corrección quirúrgica, previamente se esteriliza y se manda a quien haga la cirugía, entonces el cirujano lo va a usar como guía quirúrgica, va a ir desgastando tanto tejido óseo como nosotros se lo indicamos.
En lo que se refiere a anomalías de tejidos blandos es muy común que aparezca tejido pendular cuando el pac es portador de una PC (prótesis completa) superior y mantiene dtes en el sector antero-inferior, la presión que ejercen las piezas dentarias del sector anterior es importante, como el pac selecciona el sitio donde masticar, donde tiene > cantidad de dtes, termina siendo una masticación anterior como roedor porque es donde tiene > eficacia masticatoria; entonces esta área sobre el superior está muy sobrecargada, este exceso de carga sumado al uso continuo de las prótesis, sumado al bruxismo que puedan desarrollar durante el día ó durante la noche, determina una reabsorción ósea importante, ustedes saben que la reabsorción es centrípeta en el max sup y centrifuga en el max inf , entonces un pac que no es prognata naturalmente cuando tenia los dtes, después de usar muchos años la prótesis en forma continua tiene la apariencia de un pac clase III, quiere decir que toda esa lámina vestibular de hueso se reabsorbió, hay perdida de dimensión vertical, esto genera inestabilidad protética porque al haber reabsorción ósea la prótesis tiende continuamente a desajustarse.

Tratamiento:
Es compresivo con acondicionadores para tratar de devolverle estabilidad a la prótesis.
Cirugía de tejido pendular, se usan sustancias que esclerosan el área de tej pendular y en algunos casos con desplazamiento apical (de tejidos). Cuando la mucosa es deslizable ó cuando aparecen bridas y/o frenillos ahí tenemos que hacer cirugía y en algunos casos desplazamiento de los tejidos más apicalmente.

Diapo: una pac con inserción importantísima de una brida que corresponde al buccinador, la inserción se da exactamente en la cresta del reborde alveolar residual, entonces si queremos colocar una PPR no tenemos lugar donde ubicar la base porque cada vez que el pac mueva la mejilla desplaza la prótesis. En este caso resolvimos haciendo el desplazamiento de esta brida, para esto hicimos un paso inverso confeccionamos primero el esqueleto, como corresponde a la parte dentaria no involucra tej blandos no tuvimos inconveniente en confeccionarlo; luego probamos el esqueleto y que vimos que tiene suficiente elemento retentivo, ajusta bien, los

apoyos llegan bien sobre los dtes ahí entonces confeccionamos una cubeta sobrextendida a manera de una base protética pero esto es acrílico autopolimerizable, luego se manda al cirujano en una bolsita cerrada y el sabe que tiene que desplazar la brida y además le va a servir como aposito hata que cicatrice sino este tej. que está desplazado vuelve a insertarse en el lugar inicial. En el momento de la intervención se rellena con acondicionador de tej y el pac usa el aparato como apósito de manera que cuando vuelve a la semana ó a unos 10 días a sacarse los puntos y a controlar la cirugía usa en forma permanente el esqueleto.-

Hasta ahora hemos hablado de Micostatin y ahora lo complementamos con antivirales porque hay pac que presentan además de cándida presentan herpes a repetición y aftas entonces en algunos casos el tto pro-protético tb involucra medicación antiviral y comúnmente manejamos el complejo vitamina B en pac que no sean alérgicos a la vitamina B como forma de fortalecer los sistemas, a veces tb vitamina A ó C.-
En la clínica tenemos acondicionador de tejidos y tb tenemos material de rebasado que es un acrílico blando con propiedades elásticas que ayudan a la estabilidad de las bases que están desestabilizadas. Otro tema que tenemos que hablar es el paradencio de los dtes pilares, hablamos de las mucosas del terreno osteo-mucoso ahora vamos hablar de:

ACONDICIONAMIENTO PARADENCIAL DE LOS DIENTES PILARES:

En algunos casos nos vamos a encontrar con piezas con aumento de corona clínica según los años de edentación y según el biotipo, hay pac que tienen tendencia a la retracción gingival y otros que no.
Entonces cuando aparecen estos casos de corona clínica aumentada se dificulta la higiene y del punto de vista estético es bastante antiestético cuando el labio es corto y el pac muestra mucho cuello dentario no es agradable ver pac con dtes largos, el inconveniente > de todo esto es la hipersensibilidad dentinaria en el área cervical. Es común que los pac no puedan tomar bebidas cítricas, no puedan comer alimentos ácidos, algunas frutas tb los incomoda, entonces es un área que hay que tratar, si bien no tiene caries pero genera incomodidad al pac.

- **Exposición de la superficie radicular**
  Dificulta la higiene
  Antiestético
  Hipersensibilidad dentinal cervical

  TTO
  restauraciones plásticas
  coronas totales
  selladores, barnices, adhesivos dentinarios
  floruros, Na neutro, geles, dentrificos,
  nitrato de K, injerto gingival libre (cirugía)

- **Falta encía insertada** (mínimo 2 ó 3 mm)
  Vestíbulo poco profundo
  Bridas y frenillos altos
  Biotipo atrofia gingival

  TTO
  cirugía periodontal
  colgajos rotados
  injerto encía libre

- **Encía hiperplásica**
  Bolsa patológica virual
  Gingivorragia
  Placa y sarro
  Corona clínica corta
  Pobre capacidad de anclaje-retención

  TTO
  gingivectomía
  piedra de diamante
  ó bisturí eléctrico

- **Ferulización** TTO
  Relación C-R reservada provisoria
  Pérdida ósea media definitiva
  Movilidad 1- 2 Fija
  Ampliar superficie periodontal removible
  Pocos dtes agrupados anclaje de precisión higiene

En la exposición de la superficie radicular, los tto que usamos comúnmente son restauraciones plásticas cuando hay además de aumento de corona clínica una zona erosionada ó con pequeños caries cervicales.
Coronas totales está indicado del punto de vista terapeutico porque hay caries importantes que llegan hasta el área cervical. Cuando hay sensibilidad y el dte está libre de caries usamos selladores, barnices fluorados, adhesivos dentinarios ó barnices con alto contenido de fluor ó a veces topicaciones de floruro de Na neutro, no acidulado por que si no estaríamos incrementando la sensibilidad.-
Indicamos dentrificos ó geles a base de nitrato de K y en ciertos casos que no es demasiado común hacemos una cirugía a través de injertar encía de un área donadora, el área que dona es el paladar; tomamos una matriz de la mucosa palatina, marcamos con demográficos, entonces vamos hacer un traslado de la mucosa palatina al área que está desnuda, se sutura y el paladar, el área queda cruenta, queda con una capa protector que puede ser ó un protector quirúrgico ó una gasa impregnada con zinquenolico , es un poquito incomodo pero se tolera, entonces este epitelio va a quedar en el área del cuello del dte reponiendo la encía faltante (Injerto gingival libre).-

Para que el diente funcione con salud necesitamos como mínimo 2 ó 3 mm de encía insertada, un dte que no tiene encía insertada genera una complicación muco-gingival y no es viable, terminan siempre con abscesos, movilidad.
Ustedes saben que los frenillos, las bridas tironean de la mucos y si no hay un cierre perfecto de la encía insertada una vez que le frenillo ó la brida tironea va generando un espacio no virtual sino real para que para que se meta microbios; entonces necesitamos como dte pilar de prótesis como mínimo 2 ó 3 mm de encía insertada, a veces la inserción de bridas y/o frenillos es muy alta y lo que tenemos que hacer es la desinserción del frenillo y el curetaje y tratar de que se inserte más abajo.
Depende mucho del biotipo del pac, hay pac que son.....que tienen dtes largos, cara larga y la encía se retrae.
Ustedes se imaginan un pac gordito, dtes chiquitos y las encías fuertes. A veces el biotipo acompaña y otras veces no.-
Vestíbulo poco profundo: los ttos que se hacen son cirugía periodontal: colgajos rotados quiere decir desinsertamos parte y lo rotamos hacia el dte vecino que está desnudo y luego se regenera en la zona dadora; acá en vez de tomar un cuadradito de mucosa palatina y llevarlo simplemente hacemos 1 incisión, se rota lateralmente el colgajo y se sutura en esa área. En otros casos se tendrá que hacer como les dije antes el injerto libre.-
Encía hiperplasica: en casos opuesto al anterior, vamos a encontrar una bolsa patológica virtual con gingivorragia generalmente acompañada con placa y sarro, con corona clínica en gral corta que nos brinda poca capacidad de anclaje, es decir un dte que no tiene buena altura para recibir un retenedor y que a su vez el retenedor pueda ejercer su acción repetida.
Entonces hay que hacer un tto para mejorar las condiciones, lo podemos hacer a través de piedras de diamante , con bisturí frío, ó con electro bisturí. Tenemos que hacer un recorte de este tejido que está desarrollando una bolsa patológica virtual, ¿por qué se le dice virtual? Porque es un crecimiento hacia arriba, hacia el dte, entonces ustedes con el periodontimetro

van a poder saber que no hay perdida ósea, que no están dentro del hueso, ósea les está marcando un espacio que una vez eliminado ese tej blando desaparece, la eliminación del tej se llama gingivectomia. En esta etapa del tto periodontal nos vamos a encontrar con piezas que tienen movilidad, puede ocurrir que tenga movilidad porque la relación corono-radicular corresponde a una reabsorción ósea donde hay mucha palanca extralveolar, altura importante en los dtes, poco hueso rodeando la raíz.
La perdida ósea es media y la movilidad de los dtes puede ser de 1 ó 2, si tiene más movilidad se lo descarta como dte pilar; si tiene una movilidad de 1, 1 ½ , 2 podemos considerar primero hacer un tto paradencial, reevaluar la pieza y recién ahí si mejora las condiciones lo tomamos como dte pilar. Puede ocurrir tb que queramos ampliar la superficie periodontal ferulizando las piezas y tratando de que trabajen en conjunto en vez de piezas aisladas vamos abrazando de alguna manera las piezas para que funcionen como un todo. Eso se da cuando hay pocos dtes agrupados y tb cuando vamos a usar anclajes de precisión. En el caso del uso del anclaje de precisión que vamos a poner un atache, siempre corresponde hacer ferulizaciones con los dtes vecinos.

La ferulización puede ser <u>provisoria:</u> en el caso de un tto periodontal de manera de ir viendo como evolucionan luego que hacemos la reevaluación, se puede retirar la ferulización.

Podrá ser <u>definitiva</u> , <u>fija ó removible</u>; la ferulización fija es mediante una prótesis fija ó removible a través del propio esqueleto que va a colaborar en hacer funcionar más de una pieza con el cromo

En cualquiera de los casos lo mas importante es la higiene porque se cierran los espacios interdentarios y hay que usar cepillos interproximales ó hilos que tienen una punta más fina para pasar por el espacio interproximal (super floos).-
Diapo: un pac tenia pocas piezas de cada lado y le hicimos una ferulización y colocamos una lima de endodoncia, tallamos una canaleta en la cara lingual, colocamos una lima con un alambre de ortodoncia adherida con resina y esto genera una ferulización no del todo rígida, tb se usan mucho las ferulizaciones con tansa porque es una ferulización blanda.

ACONDICIONAMIENTO CORONARIO DE DIENTES PILARES

- Modificaciones del contorno coronario con finalidad protética
- Consideraciones estéticas y biomecánicas
- Eje intro-expulsivo previo
- Preparación sobre esmalte sano ó restauraciones
- Terminación: pulido y remineralización.

Ahora vamos hablar de los dtes pilares, ustedes van a tener más adelante teóricos en los que le van a hablar de los elementos de anclaje, de los pilares principales y secundarios.
Hoy lo que les voy a explicar es de cómo se preparan, que ttos hay que hacerles para que puedan recibir de la mejor forma un aparato protético.
Vamos a ver que modificaciones al contorno coronario hay que hacerles a las piezas con finalidad protética, quiere decir que si el pac no usara prótesis no habría por que modificarlos porque no por finalidad terapéutica no tienen caries. Vamos a modificar la corona para mejorar la entrada y la salida del aparato, para esto vamos a tener consideraciones estéticas y biomecánico.
Del punto de vista biomecánico, vamos hablar del eje intra-expulsivo, que quiere decir que cada vez que un aparato entra y sale de la boca del pac tiene que mantener un vinculo con los dtes pilares, entrar y salir derechito.

No es correcto que para que el aparato entre en la boca, el pac tenga que colocar el aparato primero de un lado y luego colocarlo del otro lado. La prótesis tiene que entrar y salir de la boca de la misma manera que ustedes abren y cierran el cajón de la cómoda de rieles.-
Tenemos que preparar las condiciones para que la prótesis sea guiada en todo momento, esto se va a lograr a través de desgastes, ustedes ven en este caso una migración importante de estos incisivos, el pac perdió 1 pieza y los incisivos tienden a cerrar el espacio ¿pero de qué manera lo hacen? formando un △ una zona triangular, si nosotros queremos colocar un dte en el espacio tenemos 2 opciones: hacer mucha presión y enderezamos a la fuerza los dtes pilares ó ponemos un dte chiquitito, dte en grano de arroz. Entonces lo que podemos hacer es modificar las condiciones, hacer un desgaste, lo vamos hacer a través de lo que llamamos plano guía .

PLANOS GUIA

- Caras proximales
- Naturales ó tallados

*facilitar inserción y retiro de PPR
*favorecer reciprocación
*colaborar estabilidad
*mejorar ubicación partes rígidas-estéticas
*mejorar ubicación dte artificial-estéticas
*disminuir socavado proximal-higiene

Las preparaciones se van hacer sobre esmalte sano ó restauraciones (incrustaciones, amalgamas ó resinas).
Siempre que tallamos, que preparamos un dte vamos a tener después una etapa de terminación que hacemos pulido del dte y remineralización con geles fluorados.
Los planos guías son preparaciones que se hacen en las caras proximales de los dtes pilares que pueden ser principales ó secundarios, que son piezas que tienen adyacentes una brecha.
Podemos encontrarnos en algunos casos planos guias naturales, quiere decir que el dte está bien derechito en el plano y no tiene ningún área retentiva, esto se llama GUIA NATURAL.
Luego ustedes van hacer en la clínica, más adelante el estudio de los modelos primarios en el paralelizador ó paralelímetro, nosotros establecemos previamente un eje de entrada y salida por eso la dentición derecha eje intro-expulsivo previo, porque en los modelos primarios con este aparato que ustedes habrán visto alguna vez, que es el paralelizador, es un elemento que nos permite mantener el paralelismo en todo el modelo, en todas las piezas, vamos a buscar cual es el mejor eje de entrada y salida para este caso. Una vez que tengamos establecido el caminito de entrada y salida vamos a ver si hay planos guía naturales ó si hay que prepararlos (tallarlos), es decir si hay que gastar los dtes para poder facilitar inserción y retiro de la prótesis.
El plano guía tb favorece la reciprocación, quiere decir que todas las partes rígidas del aparato van a tomar contacto con esos planos preparados y como parte rígida que son de la prótesis actúan oponiéndose a la fuerza que generar los elementos retentivos.-
Es muy importante que todo elemento metálico que este vinculado a un plano guía, esté en intimo contacto y se oponga al gancho que genera un movimiento; si no estuvieran esos elementos metálicos vinculados íntimamente al plano guía, la prótesis seria un aparato ortodóncico, para evitar esto es que hablamos de la reciprocación, una fuerza igual y opuesta

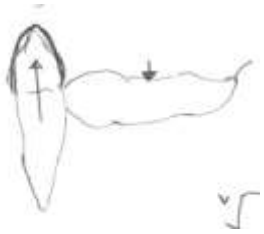

que actúan en todo momento oponiéndose a la reabsorción.

Colaborar en la estabilidad porque es mucho más estable una prótesis que tiene una sola posición que aquella que cuando el pac muerde de un lado se levanta del otro.
Nos permite mejorar la ubicación de las partes rígidas, por lo tanto mejora la estética, porque si un dte es muy voluminoso, todo lo que es rígido no puede pasar por esa pansa que tiene el dte, entonces va a quedar muy oclusal por lo tanto muy visible. Entonces si nosotros hacemos un tallado y tratamos que la pieza sea más cilindrica, menos pansona, todos los elementos metálicos van a quedar mas gingivales por lo tanto menos visible.
Mejora la ubicación del dte artificial, como les explicaba en el caso del incisivo.
Disminuye el socavado proximal ese que se forma cerca de la encía y genera acumulo de

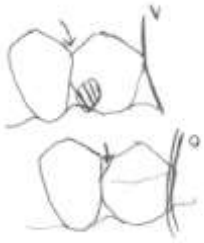

placa bacteriana y sarro cuando la prótesis esta colocada en boca.
Entonces nosotros pretendemos que en esta etapa de tto pre-protético transformar un dte globuloso, pansón que tiene un ecuador alto cerca de la cara oclusal, pretendemos mediante estos tallados transformarlo en un .....,cuando ustedes vean dtes pilares con una anatomía bien marcada lo van a tener que transformar, esto que parece un hueso que tiene una zona de mayor convencidad, tienen que desgastar el esmalte hasta transformarla en algo



parecido a esto
Los desgastes van hacer paralelos entre si, quiere decir que tenemos que
tener la precaución de hacer todos los desgastes de las caras proximales
que miran a la brecha, con una PIEDRA DIAMANTE CILINDRICA
de parte activa larga, de grano fino y que nos permita mantener el paralelismo entre todos los planos.-

Hay una pequeña diferencia en el tallado del plano guía, si es una brecha intercalar con pilares a ambos lados ó si es brecha a extremo libre.
Si es una brecha intercalar el tallado va desde oclusal hacia gingival, siempre tallamos todo lo largo de la cara proximal.

Si es un extremo vamos a tallar la porción del 1/3 medio y oclusal del dte pilar, es decir la piedra no llega hacia gingival. Usamos piedras de diamante cuando estamos en esmalte y fresas de carburo de tugnsteno si estamos tallando en restauraciones
Luego la terminación con piedras de arkansas cilíndricas.
Instrumentos para ir comprando aquí ven:

- Piedras cilíndricas
- Piedras pimpollo de diamante
- Redonda nº 8 y nº6, todo esto vamos a usar para hacer la preparación coronaria.-

En los extremos libres, el plano guía tiene esta características:

Ustedes van a ver este tallado en el próximo teórico, cuando hablen de retenedores DPI y DPA y ya le van a explicar como se tallan.
Un plano que es convergente de vestibular a lingual no sigue el paralelismo de la cara lingual, si lo miran en sentido vestibular (de frente) van a ver que tiene una cierta expulsividad hacia oclusal, si no fuera así, todo elemento que pase por acá no puede pasar así, que tiene que tener cierta expulsividad y una cierta convergencia hacia lingual; si se va a tallar en la unión del 1/3 oclusal y medio.

SUPERFICIE GUIA-CARAS LIBRES

- Modificar contorno axial de dientes pilares
- Trasladar ecuador protetico a gingival
- Disminuir retenciones innecesarias
- Mejorar ubicación elementos de anclaje
- Mejorar estetica, retenedor menos visible
- No aumentar mesa oclusal
- Facilitar reciprocación, brazo activo y pasivo

Cuando la anatomia de las piezas pilares son muy globulosas, tb vamos a modificar las caras libres vestibular y lingual.-
Diapo: ustedes ven acá la inclinación de este molar superior es hacia vestibular, es decir de apical a oclusal y de palatino a vestibular, si ponemos una piedra necesitamos generar un desgaste en este tercio oclusal. Cuando está teniendo esa preparación en las caras libres se llama SUPERFICIE GUIA.
Pueden ser naturales si la confección del dte y la anatomía del dte genera un dte.....ó pueden ser tallados ó preparadas como hicimos hoy mediante, piedra de diamante cilíndrica parte activa larga y de grano fino. No olvidar que son desgastes minimos, si el dte está realmente en giro-versión, el dte se corrige con una corona total ó tto ortodoncico.-
La superficie guía sirve para modificar el contorno axial de dtes pilares, para trasladar el ecuador protético más hacia gingival. El ecuador protético es por ej si ustedes tienen un dte que es bien voluminoso, ej una gorda, pansona, la punta del ombligo es más convexa, entonces el dte tiene lo mismo, un área donde la convexidad es >, esa convexidad va a ser estudiada en forma individual, es el ecuador anatómico de la pieza.-
Se acuerdan de anatomía la parte más convexa del dte es la corona anatómica. Cuando lo estudiamos en un modelo, en el paralelimetro no estamos considerando la anatomía de una pieza sino de todas, en conjunto con respecto a un eje vertical preestablecido por nosotros que es el je del aparato. Este común a todas las piezas dentarias, está dibujando a cada una de

ellas, un área más voluminosa, a eso le llamamos ECUADOR PROTETICO, puede coincidir ó no con el ecuador anatómico pero no es lo mismo.
El ecuador anatómico es para cada dte un espacio individual y el ecuador protetico es la porción más convexa del dte con respecto no al eje de cada dte, a un eje común a todos los dtes.-
Si tenemos un ecuador, una parte bien voluminosa, bien panzona del dte muy bajo es muy antiestético porque ese gancho va a ubicarse en esa zona.
Entonces si yo puedo desgastar y hacer más allá arriba, la parte más convexa, el gancho tb va a ir más hacia gingival por lo cual va a ser menos visible y más estética.
Ayuda a disminuir retenciones innecesarias, si ustedes tienen un dte muy retentivo, el escalón retentivo que hay acá es enorme, entonces para que el gancho funcione tiene que abrirse bien, pasar por esa zona convexa y después cerrarse para adosarse al dte.-
Entonces que están haciendo forzando el esqueleto es decir la elasticidad del brazo que debe ser muy grande para que pueda salvar esa área voluminosa, ó sea que si nosotros hacemos el desgaste vamos a generar un funcionamiento de la prótesis mas correcto y no vamos a tener que forzar el esqueleto, ni aplicar una fuerza tan importante sobre el dte pilar.-
Mejorar ubicación de elementos de anclaje.
Mejoramos la estética, retenedor menos visible.
No aumentamos la mesa oclusal porque quiere decir que cuando acá va a ir un gancho, cuanto más cerca esté de oclusal, estamos generando como un engranaje, como si fuera alrededor del gancho toda un área metálica que deja menos eficaz en el corte.
Facilitamos la reciprocación de la fuerza opositora del brazo activo y el brazo pasivo.-
Cuanto tallamos las superficies guías entonces estamos viendo que si volvemos al paralelimetro cambiamos un brazo..... que nos permite marcar el ecuador protético con un grafo, un grafo largo podemos dibujar sobre el yeso.-

Esta figura se las traje para mostrarles lo que es el ecuador protético, esta es la zona de mayor convexidad y el elemento de anclaje transcurre supraecuatorial, es decir por arriba del ecuador protético, es todo lo que está de color rojo es la parte rígida, una parte semiplástica, ó semirígida en amarillo y la punta del gancho es la parte elástica la que va a ir a buscar el escalón retentivo. Del otro lado opuesto a esto hay un brazo igual pero que en vez de venir de oclusal a gingival ó sea de recorrido ocluso gingival y buscar el escalón retentivo, transcurre todo supraecuatorial, entonces es rígido, elástico porque tiene una parte elástica y es el que se opone a esta fuerza .
Cuando vean el teórico de elementos de anclaje, ustedes esto lo van a entender más claro.
En algunos casos tallamos superficies guías tb en las caras palatinas cuando algún aditamento, vieron que estos son macro apoyos, este pac tenia un desgaste palatino muy importante y no se iba hacer restauraciones individuales, entonces a través del cromo logramos adquirir la DV perdida, entonces ahí lo que hacemos es con el tallado, una piedra cilindrica regularizamos, dejamos bien suave para que haya un intimo contacto.-
Diapo: este es otro caso que necesitamos hacer un desgaste tb en el plano axial cuando vamos a usar un elemento que pasa entre 2 dtes y queremos que sea un contacto perfecto y desgastamos un poquito la tronera de cada uno de los dtes para que el conector menor se meta como una cuña y se adose perfecto a la corona de ambos pilares. Con esta piedra pimpollo hacen el desgaste del caso anterior de cada uno de los dtes. Puede ocurrir el caso que los dtes no sean voluminosos y no tengan un ecuador bien marcado, dtes que son finitos, poco retentivos, entonces necesitamos aumentar la capacidad de anclaje, es decir que necesitamos aumentar el socavado para que el gancho resista.-

MODIFICACION DEL CONTORNO PARA INCREMENTAR LA RETENCION

Capacidad de anclaje insuficiente: lo podemos hacer a través de desgastes localizados en el esmalte que puede ser: puntiforme (un puntito) y vamos a usar un retenedor y podemos tallar en el esmalte de la corona en forma ahusada y queda la formita del brazo circunferencial.
Entonces hacemos desgaste cuando el dte es muy poco retentivo, hacemos restauraciones por ej: acá hay una amalgama debajo del retenedor, entonces este es un retenedor circunferencial y como los caninos son poco retentivos tuvimos que tallar una cav de clase V no con finalidad terapéutica sino con finalidad protetica, simplemente porque el gancho necesita retención, tallamos una clase V y la obturamos con resina ó con amalgama, una vez que obturamos ustedes miran en el mismo contorno del dte, la obturación sigue la cara vestibular una vez que fragua, polimeriza ó cristalizó el material de obturación se le hace un socavado, se talla con piedra y se le hace un hueco por ahí va a transcurrir el brazo, entonces ustedes están generando un escalón, algo impide que el brazo se escape. Lo mismo se puede hacer con un block colado una clase V pueden hacer 2 cosas: ó hacen lo mismo que la clase V y ya en el encerado fabrican el socavado o pueden hacer la clase V como es metálica generarle una convexidad y el brazo activo lo que va hacer es pasar una convexidad y de esa manera tendrá más retención.-
Para dtes anteriores y elementos colados usamos 0,25 de escalón retentivo.

- 0,50 ó ½ mm en los dtes posteriores colados, un poco más si en vez de ser colados son labrados, van a usar alambres de 0,50 anteriores
- 0,75 posteriores

Este tipo de retenedor es el que tuvimos hablando recién que necesita un desgaste localizado ó redondito y este tipo de retenedor necesita un desgaste como en forma de ..... estos se llaman retenedores a barra o punto de contacto son los retenedores de Roach y estos se llaman retenedores Ackers ó circunferenciales.

NICHOS O LECHOS OCLUSALES:

- 1/3 diámetro en sentido m-d premolares
- 1/4 diámetro en sentido m-d molares
- profundidad aproximada 2mm
- inclinación 85º
- forma bien redonda

Los nichos son cavidades ó preparaciones que los hacemos en la cara oclusal del dte con piedra redonda de diamante y son menos profundos en la cresta mayor.-
Se talla en esmalte sano o en restauraciones metálicas alejadas del borde cavo marginal, es decir si ustedes tienen una incrustación en la cara oclusal, lo importante es que todo el lecho quede dentro del seno de la incrustación y no justo en el borde donde está el dte y esta la incrustación.-
Se preparan con piedras redondas y pimpollo.
Se terminan con piedras de arkansas y si están trabajando con incrustaciones ó amalgamas con gomas lubricadas.-
Si es en esmalte conviene remineralizar, acá ven el ángulo de 85º, entre el conector menor y el apoyo no hay un ángulo recto, la punta mira hacia el eje del dte.-

Acá ven la imagen de los tercios, hay mayor desgaste en esta área hacia el centro del dte, todo esto va bien redondeado no pueden quedar escalones ni socavados.-
En los molares pueden tallar 1 ó 2 apoyos siempre paralelos al plano de oclusión, si el molar está inclinado no tienen que haber una inclinación de la cara oclusal sino lo que hacen es aumentar más la rotación del dte.-

NICHOS PARA APOYOS LINGUALES O PALATINOS:

- en dtes anteriores vamos a usar piedras cilindricas (una pared axial, una pared gingival)
- forma de ranuras o escalón
- cíngulo anterior-inferior con piedra cilíndrica
- cíngulo caninos sup , cono invertido grande
- forma de cuchara con redonda.-

NICHOS PARA APOYOS INCISALES

Se usan muy poco, son muy antiestético. Si el pac se ríe se le ve el borde incisal con esta puntita de metal.

- Bordes incisales de anterior inferior paletiformes
- Se tallan con piedra cilíndrica sin abarcar el ángulo incisal, lo tallamos más bien sobre la mitad.
- Con inclinación vestibular y palatina

Estos son apoyos incisales cuando abarcan 2 dtes hablamos de uñas incisales. En vez de hacerlo en el medio del borde incisal lo vamos hacer bien en el ángulo de dos dtes vecinos. Por ejemplo usamos el ángulo mesial del 31 y el ángulo mesio-incisal del 41. Abarcan dtes anteriores vecinos.-

PREPARACIONES CORONARIAS VINCULADAS A LA PPR

Cuando la cavidad se prepara para ser obturada con amalgama de plata tenemos que tener en cuenta el borde cavo para clase I, II y V de amalgama, porque todo elemento de la prótesis que vaya a tomar contacto con este tipo de restauración tiene que quedar incluido en la masa de la amalgama y no en el borde cavo; tiene que ser sobre todo en clase V un poco más profundas porque son restauraciones que van a estar sometidas al fraccionamiento que genera la prótesis, lo mismo cuando hablamos de cav para ser obturadas con resinas compuestas, la desventaja con respecto a la amalgama es que la resina se desgasta y debemos obtener una buena adhesión. Si hay caries y tenemos que hacer una incrustación agarramos toda la extensión por caries, ya aprovechamos el propio colado para generar la superficie guía y el apoyo oclusal.
Metal-resina = Veneer 1/3 gingival nicho.

Si la caries amerita una corona ya tienen que en el encerado y luego en el colado preparar el lecho. Este es el caso de una corona que ya se lo preparó en el metal el doble apoyo.

Gancho de Ney ⟶ es un retenedor circunferencial es un retenedor circunferencial que tiene 2 apoyos oclusales, 1 brazo pasivo, de recorrido 1º pasivo y después activo. Si ustedes tienen que hacer una incrustación metal-cerámica ya aprovechan en los antero-inferiores y hacen más voluminoso el cíngulo, en el encerado hacen un escalón más marcado, hacen el colado y entonces van a tener una perfecta adaptación del apoyo lingual. Es importante que el brazo activo tome contacto activo con el metal no con la resina, entonces le dejamos el 1/3 gingival el metal para el contacto siempre sea metal–metal.
Diapo: esto es una corona un poquito más compleja, es una corona telescopica y ven que es una preparación coronaria total donde se preparó no solamente un escalón sino tb unas ranuras para que ahí encastre el tipo de colado que va a dar mayor retención. Esto es una preparación coronaria total, acá ven que no tiene ganchos, se aprovecho que había que hacer una corona por razones terapéuticas y se incluyó un atache de esta manera evitamos la presencia antiestética del retenedor.

Bibliografía: Manual de la cátedra del Dr. Bocage

ELEMENTOS DE ANCLAJE

Lo definimos como aquellos integrantes del aparato destinados a dar la estabilidad? protética. La **estabilidad protética** es la propiedad de las prótesis de mantener un equilibrio con el terreno donde asienta sin producir deformaciones sobre el, y sin desestabilizarse cuando están actuando fuerzas sobre ellas y sobre el terreno.

Y recuerdan también, la estabilidad protética dependían de factores que eran también **principales** y factores **complementarios.**
Los **factores principales** que brindan la estabilidad protética son los agentes de retención y los agentes de soporte, y aquellos **agentes complementarios** que cuando determinamos el equilibrio o el equilibrado oclusal, el equilibrio muscular y podríamos agregar ciertamente el equilibrio psíquico, que muchas veces complica el factor de estabilidad de la prótesis.

Vemos acá un aparato, dos aparatos de prótesis parcial removible, el de abajo bastante identificado a través de sus elementos de anclaje....., y otro en el maxilar superior cuyo canino es artificial pero vean que no lleva elemento de anclaje en un diente anterior y la base protética es el elemento que aparece en el molar.

Recuerden que en función de esa estabilidad protética es que actúan los agentes de **retención** y **soporte** y decimos que el aparato protético adquiere **retención** cuando se opone, mantiene el equilibrio, frente a **fuerzas extrusivas** que intentan desalojar el aparato en sentido opuesto al terreno.
Mantiene el equilibrio por **soporte** cuando resiste el aparato las **fuerzas intrusivas,** las que tienden a intruir a impactar el aparato en el terreno y así podemos ir evaluando que la oclusión colabora en la estabilidad, gracias a una buena oclusión máxima y controlado las etapas excursivas. Que los músculos pueden estar afectando en contra de la estabilidad y que la psiquis también.
Pero una ventaja que tenemos en PPR es que son los elementos de anclaje los absolutos responsables de la retención y el soporte desde el punto de vista mecánico. Son los responsables mecánicos a los cuales las bases protéticas podrán sumarse en brindar soporte y retención, pero como colaboradores.
Quiere decir entonces ese elemento de anclaje es que da como función principal la de asegurar la retención.

En ese sentido hacemos una primera clasificación, una primer distinción por la función de los elementos de anclaje:

- **Elementos de anclaje primarios**
- **Elementos de anclaje secundarios**

Los **elementos de anclaje primarios** o **principales** llamados también **retenedores**, como la palabra lo dice su función principal es la asegurar la estabilidad brindando retención, retención mecánica. Estos elementos principales de anclaje van a relacionarse como vemos acá, con los denominados pilares principales. Son los que toman entonces directa relación con los dientes pilares, que como decíamos estos se llaman pilares principales.

Su función principal es asegurar retención pero brindan también soporte. Son imprescindibles en todo aparato de prótesis parcial esquelética.

Mientras que los **elementos de anclaje secundarios,** como un conector agregado y algún elemento de tipo apoyo que ya hablaremos, van a brindar, colaborar con la estabilidad brindando soporte. **Soporte dentario** si es que están ubicados en un diente, o **soporte mucoso** si se ubican a nivel del terreno mucoso.

También actualmente vamos a definir como gran ..... del elemento de anclaje el que toma relación directa con el pilar. El pilar en la actualidad ya dejo de ser el pilar **diente natural** para también transformarse en diente **pilar implante**. Así que recuerden que el elemento anclaje si tiene también la ..... positiva concreta de lo que el termino debe manejar, que es el elemento de anclaje relacionado al diente pilar natural, recuerden que el anclaje debe de tener una concepción más amplia de lo que es un anclaje de ..... porque también buscamos un anclaje en implantes.

Hacemos una distinción dentro de los **retenedores**, que son los que se encargan de brindar retención y hablamos de retenedores que actúan por el mecanismo de **prehension**, son los **ganchos,** son los acabamos de ver en la diapositiva anterior .

Los **retenedores por prehension o ganchos** son aquellos que toman contacto con las caras libres del diente y actúan por un principio que explotan a través del metal de esos ganchos, que es la elasticidad de los metales, y esa prehension que hace del diente podrá ser:

- **Por tensión elástica exclusivamente**
- **Por tensión elástica y tracción**

Cuando explotan el principio de **tensión elástica** son denominados **ganchos circunferenciales** o retenedores circunferenciales, estos ganchos circunferenciales como su nombre lo dice rodean la circunferencia de la corona dentaria y logran deformarse por deformación elástica, para sobrepasar el ecuador protético (no será dentario?) o zona de mayor convexidad del diente pilar, penetrar en un área retentiva y volver a recuperar la tensión, por lo cual una vez que son sometidos a fuerzas expulsivas se pone en ejercicio esa tensión ..... e impide la separación de este gancho con el diente pilar.

Mientras que los ganchos que actúan por **tensión mas tracción,** suman a ese poder de deformación elástica, penetrar en una zona retentiva y a su vez volver a adquirir la tensión, lo cual mantiene retenido el gancho en el pilar, suman un apuntalamiento de la pieza que esta haciendo esa tensión elástica, ese brazo, eso que nosotros vemos se llama brazo del gancho. Un **apuntalamiento** sobre la cara del diente pilar sobre la cual se ha diseñado que colabora en brindar retención. A eso se denomina tracción, a ese apuntalamiento a esa tranca que efectúan esos ganchos contra la cara del diente, lo vemos acá.

Los **retenedores circunferenciales** como el que ven acá, rodea la circunferencia de la corona dental y son en general retenedores de **recorrido ocluso-gingival**, es decir que la parte que va a retener viene a encontrarse luego de hacer un recorrido previniendo de zonas más superiores que su terminal que es esta parte final con la que va a retener.

Mientras que los **ganchos a barra o punto de contacto**, que así se denominan los que utilizan los principios de **tensión elástica mas tracción,** son los que hacen un recorrido por la encía ,buscando la zona oclusal y por lo tanto son denominados **ganchos de recorrido gingivo-**

oclusal. Estos ganchos como verán no están rodeando toda la corona del diente, sino que la tocan por estos puntos, el resto va por la encía y la tocan por algunos puntos, por sectores que van a retener y por lo tanto los denominamos **retenedores a punto o barra**, porque tomaran contacto en la parte que retienen el gancho con una barra....., acá tenemos varios casos.

La otra clasificación de retenedores en función del principio que utilizan para retener, quedo claro entonces que los **retenedores por prehension o ganchos** son los que utilizan el principio de retención tensión elástica.
Hay otros retenedores que no se denominan ganchos, sino que se denominan **ataches,** que utilizan otros principios para retener el aparato al diente pilar, el principio es el de **fricción.**
No hay nada de deformación elástica en los componentes de estos retenedores, sino que por el contrario hay superficies planas y encastrándose a otra que tiene forma de cola de milano y verán que otras, ya verán que forma tienen y por lo tanto se establece retención por el rozamiento y el intimo contacto de esas dos partes que componen al retenedor.
El retenedor tiene dos partes bien claras, una ira en el diente pilar, otra ira en la prótesis, dependerá de que sistema se use cual va en cual. Una se llama macho, parte macho, la otra se llama hembra y en el contacto de ambas por su distinta forma longitud e intimo contacto se establece la retención. Ustedes piensen en un roce de presión, que es un sistema de este tipo que utiliza la fricción, que es el contacto intimo y rozamiento entre dos partes que encastran perfectamente entre si. Así que es una clasificación en función de el principio de acción retención.

Este es un pilar, que si ustedes imaginaran que lo que ven en blanco en realidad es una reconstrucción coronaria, puede ser cerámica o puede ser metálica, no es un diente, no es que peguemos esto al diente con resina por ejemplo. Pero en realidad el principio de los ataches es cuando utilizan este sistema de una hembra, como ven acá, en forma de cola de milano que va a ir soldada a una corona metálica o metal-cerámica o metal-acrílica, y luego la parte hembra (debería decir macho) ira unida al aparato y cuando entran en contacto esas dos porciones es que se efectúa el principio de retención por fricción.

Vamos a hablar ahora de los **ganchos** y luego de los **ataches**.

GANCHOS
Los **ganchos** para comprender ese principio de acción que es la tensión elástica, hay que recordar la anatomía dentaria y las distintas zonas que esos ganchos tomaran contacto.
Recuerden que hablamos de **ecuador protético**, que ya no es la zona de mayor convexidad con respecto al eje longitudinal del diente, sino que el ecuador protético es aquella zona de mayor comba (¿?) que poseen todos los pilares entre si una vez que son analizados en conjunto, y es en función del ecuador protético que aparecen **áreas retentivas infraecuatoriales**, que serán utilizadas por una parte del gancho para retener.
Es importante que recuerden del teórico de Historia Clínica cuales son los ecuadores protéticos que manejamos, y que áreas retentivas dejan, porque en función de ellas se diseñaron los distintos ganchos. Así que como etapa primordial deben conocer los ecuadores protéticos

Vamos a describir los distintos tipos de ganchos como los vimos según el recorrido o la relación que adopta con el pilar.
Los ganchos circunferenciales y los ganchos a barra o punto de contacto.
La importancia de acción de estos ganchos es como decíamos que era el área retentiva, reitero los **circunferenciales** tienen una zona hacia oclusal, en una zona que es expulsiva del diente, la abraza con una porción rígida, de esa parte del gancho, atraviesan el ecuador protético y entran en el final del recorrido del gancho en una área que denominamos de socavado retentivo o área retentiva donde ejerce su tensión elástica.

Siempre los ganchos convencionales tipo circunferenciales o tipo a barra o punto de contacto atraviesan con uno de sus brazos, para obtener retención ,el ecuador dentario.
Los **ganchos a punto de contacto** vienen desde la silla del aparato, hacen el recorrido gingival aliviado y toman contacto, como ven acá, en un punto. Quiere decir que de todo este elemento, que se denomina brazo activo hay solo un punto del brazo y del doble gancho que ejerce la retención, toma entonces contacto exclusivamente en esta área para ejercer la retención. Y es suficiente ese contacto puntual para oponerse a las fuerzas extrusivas.

Verán que en cuanto a **principios de prevención** cual gancho es más respetuoso de evitar **caries**: el que toca el diente por un punto, porque este toca toda su corona. Del punto de vista del **respeto gingival**, en cuanto a producir inflamaciones paradenciales por mala higiene o higiene ..... cual es menos respetuoso: los de barra o punto de contacto porque atraviesa la encía, mientras que estos ni siquiera la tocan, hacen todo su recorrido por la estructura rígida dentaria.
Del punto de vista de **indicaciones y contraindicaciones**, cual será mejor cuando yo tenga que elegir un gancho, uno de recorrido G-O o uno de recorrido O-G. Ya ahí tienen dos elementos a manejar: si quiero favorecer la no caries porque ese paciente tiene multicaries, o si quiero favorecer la no inflamación paradencial porque ese paciente es de mucho problema gingival. Puedo tener allí un elemento de elección y eso es importante porque además de lo que tienen que saber en cuanto a concepto de construcción y hay que saber elegir o usar cada tipo de retenedor.
Pero a veces hay **contraindicaciones formales**, por ejemplo muchas veces ustedes pueden usar este tipo de gancho y no tengo vestíbulo suficiente, no tengo **encía insertada** suficiente (3 o 4 mm) sana para que se haga el pasaje del brazo por la encía, dije desde hoy encía. Este brazo no puede tomar contacto con tejidos blandos, no puede tomar contacto ni con fondo de surco ni con mucosa oral. Si no hay encía insertada y no puede pasar por allí, ese brazo no podrá ser diseñado, así que aunque quiera debe ir al otro y debe entrenar mucho al paciente para que no haga caries con el otro tipo de gancho.
Otra caracteristica que me define para decidir entre uno y otro, se dice que mucho mas según la **edad** del paciente, por la **capacidad motriz** del paciente. Se dice y es cierto, está comprobado experimentalmente, que el paciente retira de su boca más fácilmente un aparato con ganchos que pasan por sus coronas, porque lo ven con mayor claridad y lo alcanzan con su uña, lo van a retirar con mayor facilidad que el ir a buscar hasta el fondo de surco, casi este sector. Imagínense que no tiene de donde agarrar el gancho para poder retirarse la prótesis, tiene que ir a buscarlo acá abajo, sector que generalmente se encuentra muy cercano, en el maxilar inferior por ejemplo, de fondo de surco y produce ulceraciones y produce irritación psíquica del paciente de no poder encontrar allí un elemento para ser retirado, sobre todo si el gancho no tiene.....
Otra indicación precisa para que elijan unos u otros, se dice que diseñando un recorrido G-O, pensaron en tratar de explotar al máximo las áreas **D y M infraecuatoriales**, donde hay mayor profundidad de retención, mientras que los brazos circunferenciales no lo harían de tan buena manera.
Parece decir lo contrario el dibujo, no? Parece estar este brazo que está en el centro del diente y este terminal tocando el extremo de la prótesis, pero es así, se dice que los ganchos de recorrido G-O explotan mucho mejor lo que denominamos **retención M-D**, mientras que los **ganchos circunferenciales** explotan mejor la **retención V-L.**

El día que tengan que decidir entre uno u otro tipo de retención, saben con cual quedarse.
En términos generales esto es lo que debo decirles de estos ganchos y decirles además que son ganchos que se indican en forma muy precisa y puntual para esta situación: pilares que afectan brechas intercalares. Una brecha intercalar es la que se interpone, se intercala entre 2 pilares del diente.

CLASIFICACION

Vamos a clasificar los ganchos según todas estas clasificaciones:

- **Según su construcción**:
  Podemos hablar de **ganchos colados**, que se obtienen por el encerado del gancho en el laboratorio, se cuelan y se hace la evaluación protética, que son los que vimos en las diapo en boca y pertenecen a un armazón colado, a un esqueleto colado o los ganchos que se fabrican puntualmente para una pieza a través de un alambre y son denominados **ganchos labrados.**

  Son elaborados en el laboratorio particularmente para una pieza pilar y se confeccionan en alambre. Ven acá es un gancho labrado, construido en acero inoxidable, tiene la forma el brazo de acuerdo a la pieza y una coleta retentiva que permitirá luego unirse a la base protetica de acrílico.

  Sobre construcción del gancho tendrán todo un teórico.

- **Según como toman el diente :**
  En cuanto al contacto dentario ya lo vimos, se clasifican según como toman el diente en ganchos de recorrido **G-O** u **O-G** , los pueden tomar en zonas estratégicas del pilar como los de recorrido G-O o abrazarlo completamente.

Y luego manejamos no porque sean las mejores, sino porque nos permiten intercambiar opiniones, manejamos las clasificaciones que se utilizan mucho en prótesis, que son las clasificaciones de los laboratorios **Ney,** no es un autor sino un laboratorio y **Loesch** (¿?), que si es un autor de prótesis, y porque vamos a hablar de ganchos denominados especiales que es una denominación que usa la cátedra.

La clasificación de **Ney**, de este laboratorio, fue tomando datos de los pilares y de autores como **Kennedy, Ackers y Roach** también . Estos laboratorios construían mucho los ganchos en oro, asi que la clasificación principal de la acción de estos ganchos verán que son un poquito distinto a lo que manejamos, pero hay que conocerlos porque de hecho de esta clasificación surgieron los ganchos colados.

Manejan 6 ganchos que hay que conocerlos todos, los invito a que los lean, los vamos a ver rapidito y vamos a dar algunas indicaciones:

- El gancho que se llama 1 de Ackers
- El 2 denominado doble T de los lab. Ney
- El combinado que suma una porción del Ackers y una porción del T
- El gancho labrado
- El gancho de acción posterior
- El gancho anillo

Los 3 primeros de la clasificación de Ney tienen una porción, son doblemente retentivos, ya van a ver que quiere decir esto. Mientras que los 3 últimos no cumplen esa caracteristica.

Actualmente difícilmente que usemos los ganchos de doble acción retentiva y ya vamos a ver esto de doble acción retentiva.

Para entender de que hablamos hay que describir el gancho tipo. El gancho tipo es el gancho que ideo Ackers y que Ney toma en su clasificación.

El gancho de Ackers que es este que esta acá, consta de **dos abrazaderas o brazos**, una denominada **brazo activo** que es la que retiene, otra denominada **brazo pasivo**, que es el que reciproca la acción del brazo activo.

Tiene un elemento denominado **apoyo** que se ubica en las caras oclusales o en los bordes incisales de los dientes anteriores o en los cíngulos de los dientes anteriores.

Tienen un **cuerpo** que reúne los 3 elementos y un conector rígido que lo relaciona a la silla.

La única parte del gancho Ackers que retiene es la **porción terminal de su brazo activo**, que a partir de ahora ustedes denominaran terminal, es denominado de esa manera, es la porción final del brazo activo y es la única porción que se le debe adjudicar que un gancho salga o no del diente pilar.

Puede que el gancho retenga o no....., ya saben lo que es capacidad de retención.

El **gancho 1 que Ney** propone va a disponer, como verán ustedes, de los 2 terminales retentivos. Que quiere decir esto?, que los 2 terminales irán ubicados debajo del ecuador protetico. Los 2 irán en la zona infraecuatorial y retendrían doblemente. Porque era esto, eran ganchos colados en oro y el colado de oro es un poco elástico y querían mayor retención. Por lo tanto en los que nosotros utilizamos (ganchos colados de Cr-Co) y por lo tanto es retentivo por un solo extremo.

Lo demás es todo igual. Entonces les recuerdo: el brazo que retiene, el brazo que reciproca o pasivo, el apoyo que brindara la posibilidad de soporte, el cuerpo que los une y el conector que en el caso del gancho Ackers es un conector rígido, así como lo será en el caso de todos los ganchos denominados convencionales.

Cuales son los ganchos convencionales? los que integran esta clasificación y hoy hablábamos de Ney y Roach.

Vemos acá ganchos **doble T de Roach**, doble T de la clasificación.....En una cara ,como verán, es de recorrido G-O y en la porción horizontal, de la cual una va por arriba del ecuador y solo la otra es la que va por debajo del ecuador : retiene. Y por la cara opuesta un brazo igual que también retiene, es doblemente retentivo, el gancho nº 2 de la clasificación de Ney.

Tiene la forma de gancho en T de Roach.

Este es el **3ª gancho combinado**, como verán en una cara hay una T, retiene acá y en otra cara hay una abrazadera circunferencial.

Quiero que conserven esta imagen en sus mentes, porque cuando veamos los ganchos Roach van a ver solo una parte, la parte activa de los ganchos y nunca ven como esta complementado el gancho . Recuerden que los ganchos tienen 2 brazos generalmente o un brazo único pero con 2 funciones.

En el caso que sean 2 brazos con ..... verán que todos deberán tener un brazo reciprocante u opositor ,que será como este pero que no cumplirá funciones de retención como en la clasificación de Ney, sino que ira todo supraecuatorial como brazo opositor.

Les queda claro el tema, recuerden asi retienen como son los retenedores Roach.

El **4º gancho es el gancho labrado**, que como ven es un retenedor que tiene su brazo activo y pasivo labrados según la clasificación de Ney. En la actualidad generalmente usamos un activo labrado y n pasivo colado, que se sueldan.

Se indican estos ganchos elásticos en extremo por tener un alambre bien delgado como brazo activo, en aquellos pilares con aumento de corona clínica, pilares aislados, molares por ejemplo que tienen un ecuador protetico tipo 3.

Hoy les fui mencionando cuando veíamos los ganchos que estos ganchos se adecuan a dos cosas que hay que manejar a la vez en el momento de la elección del gancho , y esto es : que área retentiva disponemos, lo que les decía del ecuador protetico y que nivel retentivo hay. En el nivel retentivo va a estar el gancho 1º gancho 2, va a disponer de una retención de 0.5mm, que ya fue hablado en teóricos anteriores.

Y tanto el gancho 1, como el gancho 2 se ubicaran en áreas retentivas que brinda el ecuador protetico1 o el ecuador protetico2 , que deberán estudiar Uno va cercano a la brecha,.....

Este es el ecuador **protetico tipo 3**, que se dispone paralelo a la cara oclusal y en alto. Tiene un estado gingival proporcionando un área retentiva muy severa, muy.....

...en un área retentiva tan profunda y debajo del ecuador protetico, si no es muy elástico se fractura y por eso se ideo el gancho labrado para penetrar en estos molares a los cuales no les voy a modificar la corona.

Si pudiera modificarle la corona y fuera una corona optima tengo otros ganchos, pero como no voy a modificar la corona tengo que tratar de usar un gancho que se adecue a esa corona.

Lo que vemos acá es el **gancho anillo**, y este esta bien diseñado , también lo graban en sus mentes, es un gancho de **doble apoyo**, de **brazo único** pero como les decía no se visualizan dos extremos libres de brazos. Una parte del recorrido cumple la función de oposición y la otra cumplirá la función de retención. La parte rígida que va de un apoyo al otro es supraecuatorial y es el brazo rígido. La parte que va del apoyo ultimo y que recorre la corona y que termina en el extremo libre es el **brazo activo** y la zona terminal retentiva. A su vez este gancho dispone de un segundo brazo, si quieren, que denominamos **conector de pase o conector secundario**. Es un conector .....que se une a la rejilla y que tiene por función dar a este sector máxima rigidez y fijación para el brazo único, que ejerza mejor la acción.

El **gancho anillo** se indica en molares aislados, como ven, es de mucha indicación en molares inferiores, en dientes 6,7,8 y debe tener un doble apoyo para evitar que las fuerzas que incidan en el apoyo cercano a la brecha, pueden ....., teniendo un segundo soporte las fuerzas se recepcionan en sentido mas axial.

Toda modificación que hagan a este diseño atentaran contra: la buena retención , la fijación del gancho y su integridad como estructura. Es muy probable que si modifican el conector de pase, el brazo de apoyo se fracture y queda el paciente con los alambres en la boca, no retiene y no funciona el aparato.

Luego hablamos del **gancho de acción posterior**, es un gancho que proviene a diferencia de todo lo que vieron del conector mayor.

Recuerdan que los aparatos tienen un elemento que relaciona las bases entre si, que se denomina conector mayor y del conector mayor saldrá un conector menor entre dos dientes contiguos, del conector menor sale un brazo que recorre una de las caras libres, generalmente la lingual. Hay un apoyo oclusal en la cresta marginal vecina a la recta y desde ese apoyo sale un brazo que atraviesa el ecuador y toma retención en un área opuesta a la v(¿?).

Pero el gancho de acción posterior de los lab Ney, se ubica acá, entre la porción que seria rígida del brazo y la que empezaría a ser semirrigida en el gancho . Este gancho **no lo usamos**, ya hablamos porque y se modifico el diseño tratando de eliminar ese apoyo en la cresta vecina a la brecha, se traslado el apoyo a la cresta oclusal opuesta a la brecha.

Podríamos decir ya que ven este caso, que en el sector distal se ..... el sector mesial, el conector menor sale de mesial hacia la barra.

Es un gancho un poco inestable, porque hace un recorrido solito único, no hay ningún conector de pase, nadie que le de máxima rigidez a la porción rígida. Es inestable en cuanto a mantenerse en contacto en el pilar y posee un recorrido bastante extenso , y van indicados en caninos y premolares, se denominan por los autores franceses , son dos autores Nadyc (¿?)y Martinet. Estos autores franceses .....es el que manejamos.

Del grupo de los **retenedores Roach,** que este si es un autor de prótesis, diseño ganchos, ahora verán, para dientes anteriores. Están un poco abandonados porque ya no queremos mostrar ganchos en los dientes anteriores no? Porque los ganchos se ven ,se hacen visibles son poco estéticos, pero se ideo una serie de diseños para dientes anteriores que brinden estética. De gancho tienen poco porque la principal propiedad del gancho cual era? La de retener y el gancho retiene por prehension. Van a ver que los ganchos ideados para el sector anterior en realidad tienen poca prehension.

Se diseñaron varios ganchos y los separamos en **dos grupos**. El **primer grupo** esta compuesto por una serie de **7 ganchos** , que difieren entre si (todos de recorrido gingivo-oclusal) y difieren entre si en la forma que tiene el brazo activo, y esa forma que tiene el brazo activo para Roach seria la forma de una **letra**.

Entonces el brazo activo con forma de C es el gancho C de Roach, con forma de L es la L de Roach, en las publicaciones lo van a ver , les traje solo dos para mirar, pero les traje los que mas usamos y les diría que todo tiene una justificación y son también ganchos como les dije anteriormente de indicación precisa de pilares que limitan brechas intercalares.

El **segundo grupo** esta compuesto por ganchos con sistema de pinzas M-D, para dientes anteriores y un sistema de ganchos para dientes posteriores donde las caries son escasas , el gancho unibarra(¿?), el gancho anillo de Roach que es un poco distinto al anillo de Ney y que también los invito a leer.

Les traigo la ley de Roach.(¿?)

El gancho de recorrido **gingivo-oclusal de Roach** sale de la rejilla, hace un recorrido aliviado de la mucosa, va a tomar contacto con el diente en su extremo terminal y retendrá por ahí. Esta zona donde la L toma contacto es una zona opuesta a la brecha

La Y de Roach por ejemplo es mas cortita y va a dar retenimiento en una zona vecina a la brecha.

La ... de Roach es cuando aparece en las dos piezas, una a mesial y otra a distal.

Otro gancho Roach que usamos es el gancho T de Roach, en cuanto a preferencias o en cuanto a decisiones de preferencias de elección de ganchos de recorrido G-O u O-G siempre nos inclinamos por **elegir ganchos de recorrido O-G**. Por aquello de que el paciente lo encuentra mas fácilmente para su retiro, de que entrenado desde el punto de vista de la higiene buco-

dentaria, el tema caries es mas fácil de controlar con la realización de terapias fluoradas, mientras que el tema paradencial compromete mucho.....

Esta es la **T de Roach**, que ya hemos hablado de ella,y como decíamos el brazo activo proviene de la rejilla, hace un recorrido gingival aliviado y se divide en la porción horizontal, una en supraecuatorial (que actúa de forma rígida) y la otra infraecuatorial que es la que retiene.

Cual es el opositor de los ganchos Roach en forma de C, T, U, Y, L y de R? Que el brazo se opone a el brazo activo, un gancho de recorrido circunferencial que es la imagen que les decía que recordaran que va a ser el opositor. Cual va a ser el complemento de este gancho en cuanto a la parte opositora .

No confundir el gancho T de Roach con este gancho que como verán dispone su T, toda infraecuatorial. Si dispone la T toda infraecuatorial este gancho es bien retentivo, porque todo su brazo horizontal esta en el área retentiva. Es mas pequeña la T, y es un gancho muy estético porque se ubica muy gingival. Es un gancho muy utilizado cuando queremos máxima estética en el canino superior o inferior.

Este gancho lo propuso un autor francés también Bonhyar.

Aquí tenemos las **pinzas de Roach** para dientes anteriores. Roach penso que si tomaba los dientes por la cara opositora y no la cara estética, a través de pinzas que provienen siempre del conector mayor, suben por la cara lingual de la pieza como un conector menor y se divide abrazando el diente francamente como una pinza en la cara lingual. Apenas asomando por la car V. Son sumamente **estéticos**, pero la retención es un poco escasa, porque no hacen una prehension suficiente. Lo vemos en el canino del otro lado,. Una pinza. Hay pinzas a extremo libre único, pinzas compuestas, acá las observamos.

GANCHOS ESPECIALES

Vamos a hablar de **ganchos especiales**. Los ganchos especiales, que así los denominamos nosotros, son una serie de ganchos que se apartan de la convención, se apartan de las clasificaciones de Ney y de Roach, por su diseño y por su propuesta(¿?) distinta a las anteriores.

Vamos a hablar de los ganchos que denominamos con la sigla **DPI, DPA y el gancho Equipoise**, que quiere decir equilibrio de fuerzas.

Bueno vamos a hablar de los 2 primeros , al cual le dicen esa sigla **DPI y DPA** . Estos dos retenedores DPI y DPA tienen indicación precisa en pilares que ahora si, es distinto al caso anterior que han visto hasta ahora, en pilares que se enfrentan a brechas sin pilar posterior, brechas que denominamos a extremo libre, en la cual un gancho clásico o convencional actuaría desfavorablemente desde el punto de vista periodontal para el diente pilar. Por eso es que se crearon estos ganchos.

El primero en crearse es el **DPI,** lo crea el Dr. Crawl(¿?), lo crea Tratochvy(¿?) y luego Crawl(¿?), que es el articulo que manejamos y que esta en biblioteca toda la bibliografía de

elementos de anclaje, también los invito a leerla. Crawl modifica un poco su diseño y es el diseño que utilizamos actualmente.

Este autor americano le da prioridad al sistema de prevención que debemos manejar en la actualidad, tratando de hacer que los ganchos toquen al mínimo el pilar y por lo tanto le transmitan las mínimas tensiones con el fin de que el pilar conserve su integridad biológica y su salud periodontal.

Les decía que la sigla obedece a los c**omponentes** del retenedor, la D es de el .... mesial o apoyo , la Para corresponde a lo que denominamos la placa proximal, que es un elemento que no aparece en los ganchos clásicos y la I o la A corresponde a la forma del brazo activo.

Si el brazo activo tiene forma de I de Roach es un DPI, si el brazo activo tiene forma de un brazo circunferencial como el de los Ackers es un DPA de Ackers.

En el ..... DPI no tiene la forma de una I, porque no retiene la cara V en el área retentiva cercana a la rejilla, sino que retiene en el área retentiva de la cara V alejada a las sillas, como lo vamos a ver.

Vemos acá los componentes en los esquemas, son esquemas sacados del articulo de Crawl, Clínica odontológica del 83(¿?) y allí lo comprenderán un poquito mas.

Les decía el apoyo oclusal le va a brindar soporte, se relaciona a un conector menor que no deberá tocar el diente vecino, el conector menor se va a relacionar con el conector mayor del cual partirá el segundo componente que es la placa proximal que apuntala al diente en la cara proximal, pero que a su vez se extiende hacia la cara opositora lingual.

Vean que estamos viendo una arista desde lingual, esto es lo que se ve del gancho desde L.

Desde ya que es lo que no están viendo? **No están viendo brazo opositor**, y al no estar el brazo opositor ya se ha eliminado un recorrido dentario y por ende un elemento preventivo que se maneja con este diseño, se elimina algo de contacto dentario de los ganchos.

Si hay una invasión de la placa que es proximal hacia la cara L, pero lo que es mucho menor. Si miramos desde proximal el gancho, este es un corte proximal desde la cara distal , desde la rejilla, vean la cara proximal que suprime(¿?) a esta cara y que es este sector de puntos.

La porción superior de la cara proximal tocara una porción previa o inferior al borde superior, una preparación dentaria que luego tenemos que .....

Verán el recorrido gingival del **brazo en I**, reconocen aquel brazo en I, tocando por un punto la cara L (¿?) y si toca por un punto se habla de un retenedor como el de Roach que apenas tocan por un punto, mínima retención dentaria favorable para el diente pilar evitando caries .

Y ahora vamos a la vista V del gancho.....el brazo activo y que se ubica en el centro del diente hacia el área retentiva MV.

No nos gusta dar los datos de M y de D por lo siguiente, solo queremos que recuerden que, este gancho va a tener un concepto en relación a la brecha, a la brecha a extremo libre y todo debemos relacionarlo a eso y decir: el brazo activo retendrá en un área V opuesta a la dimensión de la brecha. El apoyo oclusal tomara contacto con el diente pilar en un área de la cara oclusal opuesta a la brecha. Esos son los mejores términos en los que vamos a hablar de este gancho.

Vean que la placa proximal, que no esta muy bien dibujada acá, recuerden lo que les contaba arriba, el borde superior de la placa debería estar mas abajo, en un área de la cara D que no corresponde a la cara D natural sino a una cara D que debe ser plana, si no es plana debemos hacer una preparación dentaria especial que se denomina plano guía.

Entonces les decía que esta imagen no es buena , porque el **borde superior** de la placa proximal tiene que estar mas bajo, tocando una porción inferior al borde superior del plano guía.

Quiero que observen esto que esta acá, lo ven todos, que es un **alivio** que va a llevar la unión de la placa proximal a la rejilla, debe estar toda aliviada, sin contacto con la ..... ya van a ver porque, no es dificil de entender.

Vemos en boca un **gancho DPI** para que lo vayan reconociendo, volvemos a analizar sus **componentes**, la I de Roach que en realidad es una L porque retiene en la porción V opuesta a la brecha. La placa proximal, que toma contacto con el plano guía proximal de ese pilar y una visión por L , donde aparece el apoyo oclusal, en una porción oclusal de la cara oclusal(¿?) opuesta a la brecha a extremo libre, su conector menor sin tocar al diente vecino (esto es fundamental), ninguna porción rígida de este gancho debe tomar contacto con otro diente, todo el gancho debe tomar contacto exclusivamente con el diente y ese conector menor se relaciona al conector mayor.

Otra indicación de este gancho les decía es que los pilares a los cuales se van a ubicar estos ganchos serán pilares que tengan no solo el extremo libre, sino que tengan un ecuador **protetico tipo 4**: que es aquel que se dispone la cara V paralelo a la cara O pero e la mitad de la cara V, proporcionando un área retentiva pareja uniforme de M a D y es denominado ecuador protetico tipo 4. En que piezas? Caninos y premolares superiores o inferiores, pero es un diseño que se aplica casi exclusivamente para los premolares inferiores.

Otra caracteristica para poder diseñar este tipo de ganchos , es que el diente pilar debe tener diente contiguo, punto de contacto proximal, **no puede haber un espacio, una brecha o diastema.** Si lo hay lo cerraremos y si no hay diente contiguo podré diseñar el gancho pero no funcionara como deseo,. Es fundamental que el gancho tenga continuidad de arco para poder ser diseñado. Esto va a ser así por la fuerza que le va a transmitir ese gancho pilar en el momento de la oclusión.

Porque fue necesario crear este tipo de retenedores? Bueno desde hoy estoy hablando que este gancho se diseña en un pilar que es preparado especialmente para recibirlo, pero en realidad en la actualidad todos los ganchos deben ser diseñados en pilares que sean diseñados para recibirlos, así que esto no es ninguna variable.

En realidad siempre se tiene que hacer, siempre que haya un nicho oclusal es decir un tallado de la cara oclusal, para recibir al apoyo, eso lo vieron la clase pasada, en todos los ganchos habrá que hacer eso. Cual es la diferencia en este caso: que ese nicho deberá ser bien **semi-esferico**, con su fondo bien liso redondeado pulido como una casoleta(¿?) bien semiesferico.

En una ..... proximal lo tallamos para todos los ganchos ..... pero en este caso con muchisima mas razón es fundamental que en la cara proximal vecina a la brecha, se haga un desgaste de esa cara proximal que denominamos como les decía plano guía. Va a guiar ese desgaste la entrada de la placa proximal y va a favorecer que el aparato y el gancho funcione de la manera que se pretende que funcione. Y en la cara V, si no hubiera un ecuador protetico tipo 4 y no hubiera una **retención utilizable de 0.25mm**, la puedo generar por desgaste creando una retención V que se que también puede.....

Así que acá están viendo dos restauraciones, el desgaste proximal , plano guía y el tallado del lecho en la cara opositora a la brecha.

Les decía, porque fue necesario crear estos diseños de ganchos. Un **retenedor clásico tipo Ackers**, ubicado en un pilar en frente a una brecha que en la zona opuesta no tienen pilar natural, va a actuar como se dice como un **destapador de botellas**. Como este gancho tiene mucha fijación al pilar por prehension y tiene su elemento de soporte, brazo activo y brazo pasivo, cuando inciden las fuerzas de la masticación, sobre esa base, sobre esos dientes artificiales, tendera esa base a intruirse y como el gancho tiene mucha fijación, también querrá volcar al diente pilar hacia donde se esta intruyendo la base que es en el sector mucoso.

Por lo tanto se dice que un gancho clasico tiene una accion escoliodontica (¿?) en pilares que enfrentan brechas que no son contenidas por pilares en otro extremo.

Si acá hubiera un pilar , la fuerza que incide sobre esta brecha seria repartida entre el pilar anterior y el pilar posterior y transmitida al periodonto de ambos y no habría lesiones periodonticas, fuerzas destructoras.

Así es un gancho clásico, por eso se dice: no me hago una prótesis removible porque pierdo los dientes. Porque se están diseñando clases I de Kennedy como si fueran clase III, pero esto es así, solo los estudiantes de odontología de 4ºaño universitario, podrán empezar a diseñar aparatos y podrán explicarle a sus pacientes, con el diseño que yo le haga a este aparato, no va a perder los dientes.

Así funciona el gancho clásico y lo primero que hace el gancho de Crawl, es trasladar el apoyo oclusal que como verán acá, que cuando reciben fuerzas, quien recibe fuerzas y las transmite al periodonto? El elemento apoyo oclusal que brinda soporte, transmite las fuerza y por eso es que el pilar se vuelca. Es un efecto tumbante(¿?) se dice del pilar , eso lo provoca el apoyo, con la consecuencia de una inclinación del eje de la pieza, produciéndose compresiones en sectores donde no debería empezar a aparecer.....y la pieza empieza a **perder implante periodontal**.

Sumado a ese apoyo esta el brazo activo fijado al pilar, terminal de ese gancho.....

Entonces que es lo que se hace, **se traslada entonces ese apoyo a la region opuesta a la brecha**, y ahora las fuerzas cuando incidan en la base también inciden en el área del apoyo . Ese apoyo debe recepcionarlas y controlarlas y oponerse a la intrusión y lo podrá hacer porque cuenta con el diente vecino al cual el pilar no se podrá volcar. Que pasaría si esta pieza no estuviera? También se mueve, así que por eso la primer indicación que dimos es que este gancho funcionara bien si tiene pilar contiguo. Como verán también, el sistema periodontal se mantiene integro y es favorable al diente pilar porque el esfuerzo transmitido por el apoyo, en

sentido del eje longitudinal del diente ya que estos dos dientes con buen punto de contacto se comportan como uno(¿?)

Les decía que otra ventaja suma el gancho DPI. No solo que en su diseño se modifica la dirección del apoyo, sino que lo hace distinto al gancho ackers. Lo hace lo hace distinto la forma y función y funciona distinto porque el diente pilar fue preparado tallándole el brazo activo un plano guía y permite ese gancho cuando el aparato empieza a funcionar el gancho rote sobre el pilar por la forma que tiene el tallado del lecho que recepciona al apoyo oclusal semiesferica, se va a producir una rotación y va a permitir que lo que se tenga que intruir se intruya gracias a la preparación del diente pilar .

En la practica esta es la posición de los componentes, recuerdan? La parte superior de la caja proximal, contactando en una porción del plano guía, y el brazo activo en una porción mesial opuesta a la brecha y el apoyo en su asentamiento .

Cuando el aparato se empieza a intruir porque el paciente mastica, junta sus arcadas y muerde, cuando tiende a intruirse la base a través de los dientes artificiales....(cambio cassette)

.....El **apoyo oclusal** que si me permite **fuerzas sagitales**, que fuerzas me permite el pilar? Fuerzas positivas, biológicamente aceptables, neoformadoras de hueso porque van en sentido axial, en el sentido del eje mayor del diente y descompone en el diente vecino en esa transmisión .

Quiere decir que el periodonto se favorece, mientras que la corona el diente pilar y su periodonto dejan de recibir fuerzas horizontales u oblicuas que transmitían el brazo activo o pasivo si existiera o la placa proximal en este caso, esta entendido?

Un gancho clásico por la fijación que tiene y por la no preparación de los pilares, arrastra consigo el pilar hacia la brecha y por eso es nocivo. Cambia el tipo de palanca se dice y es nocivo para el periodonto.

En el sentido opuesto, cuando el paciente esta masticando algo pegajoso entre las arcadas y abre la boca, quien contiene si no hay brazo opositor , quien es el reciprocante y quien contiene (ya que hay menos fijación de ese gancho al pilar) quien esta conteniendo esa fuerza extrusiva? Lo hace la placa proximal.

Como lo hace la placa proximal? Porque nuevamente el gancho tiende a rotar pero en sentido opuesto, y de esa manera cuando quiere rotar se apuntala mas contra la cara proximal del diente pilar , tranca el borde superior de la placa proximal contra la misma cara proximal y la cara libre y nuevamente el brazo tiende a perder contacto con el pilar y se transmite las fuerzas a través de los apoyos(¿?).

Les diría que es importante , les recuerdo entonces, de la placa proximal, como estabilizadora, en el momento de las fuerzas extrusivas.

Ya que se elimino el brazo opositor, es acá la fuerza de la cara proximal que esta actuando para estabilizar.

El **gancho DPA** tiene una caracteristica, que el diseño puede parecer por su cara V un gancho tipo Ackers, porque que es distinto a esto de un gancho tipo Ackers?

Esto parece ser el conector menor y esto parece ser el brazo activo, atravesando el ecuador protetico.

Pero el DPA, la diferencia que tiene además de no tocar con ..... opositora sino con la placa proximal, dependerá de la terminación que venga del laboratorio. Y esto es fundamental que lo observen, porque le dan indicación cuando hagan su diseño y son los responsables de que este gancho funcione bien.

El DPA , le tienen que dar la indicación al laboratorio que la porción semirrigida del brazo activo tipo A de Ackers se apoye sobre un **bloqueo**, que realiza el laboratorio sobre el diente pilar en el **modelo** de trabajo, vean acá.

Si yo diseñara el DPA como un gancho clásico que atraviesa el ecuador protetico , al recibir las fuerzas oclusales en la brecha, volvería a actuar como veíamos que actuaba un gancho clásico, tratando de arrastrar el pilar hacia la brecha, induciendo una fuerza nociva(¿?) porque engancha el ecuador y esa fuerza de la base arrastra consigo el pilar .

Entonces para que esto no ocurra y el gancho sea beneficioso, por lo que no duden en diseñarla ahí porque tenia poco flanco V y quiero diseñar un sistema positivo del gancho para diente pilar .....pero tengo que hacerlo de tal manera que estos dos tercios del brazo activo quedan como en el aire, quedaron tocando por su borde superior contra el ecuador protetico a través de una línea de puntos.

Y quien impedirá, que fue diseñado sobre un bloqueo de cera que luego no existe en boca desde luego, fue diseñado sobre un agregado de cera en el modelo, eso en boca va a estar vacío y toda esta porción del gancho va a estar en el aire, quien va a impedir que cuando acá se intruya esto también no descienda? Nada, porque tengo el plano guía, puede la **placa proximal descender junto con la base, el brazo también** desciende y entra en el área retentiva mucho mas profunda y por lo tanto pierde contacto con el diente y **actúa beneficiosamente** para el diente pilar . Comprendieron esto?

Quiere decir que cuando diseñen un gancho DPA no pueden estar esperando que el laboratorio les mande el DPA . Deberán decir: quiero un gancho que tenga tal componente y bloquee la mitad de la cara V hacia D, y luego se encera, el laboratorio ya sabe lo que tiene que hacer**. Tienen que indicar el bloqueo de la mitad infraecuatorial distal de la cara vestibular.**

TEORICO 5 13/3/03

LEYES DE LOS GANCHOS

Son normas que rigen la utilización de los ganchos. Debemos conocerlas, saber manejarlas, lo cual nos guiará en la selección de los ganchos (elementos de anclaje por prehensión).

1) RETENCION
2) RECIPROCACION
3) FIJACION
4) SOPORTE
5) CIRCUNSCRIPCION
6) ELASTICIDAD

1) RETENCION

Los ganchos colaboran con la propiedad de retención de los aparatos (capacidad de mantener ese aparato en equilibrio cada vez que las fuerzas extrusivas tienden a desalojar esos ganchos, y por ende al aparato, del terreno protético.

Lo logra gracias a la capacidad de sus brazos de deformarse elásticamente; sobre todo del brazo activo, a través de lo que denominamos terminal del brazo activo, que logra penetrar en una zona de socavado retentivo o área retentiva utilizable gracias a su deformación elástica. Y de esa manera recupera la tensión en una zona infraecuatorial y SOLO cuando es solicitada por una F extrusiva, vuelve a tensarse sobre las paredes de la corona dentaria y se comprueba la retención.

No solo debemos manejar el concepto individual de la retención, sino algunos conceptos más.

- "La retención no puede ser concebida individualmente en una boca donde se va a colocar más de un gancho" El criterio que debe primar es el de concebir la retención del aparato desde el punto de vista clínico más que individual. Pensar en cuantos ganchos se van a poner en boca y ver si clínicamente la propiedad de retención está asegurada por los ganchos, y eso nos permitirá eliminar algún gancho de alguna zona donde no queremos que se ubique.
- "Retención suficiente y no máxima"; esto es: habiendo varios pilares (más de 3 o cuatro), no es necesario que ubiquemos ganchos en todos ellos si hemos hecho una correcta concepción de la retención final del aparato, lo cual nos permitiría eliminar alguno. Y recordar el criterio de que muchas veces con 2 ganchos es suficiente para mantener la retención como propiedad del aparato. Más de 4 ganchos no se concibe diseñar tampoco en un aparato.
- "Retención pasiva": no puedo pensar en diseñar un gancho sin haber hecho una preparación dentaria que aloje ese gancho. Se necesitan varias preparaciones a nivel de las piezas pilares para recibir al gancho, para que cada parte del gancho desarrolle correctamente su función. Vemos la parte que corresponde al brazo activo, es decir el que desarrolla la retención ¿ qué habrá que hacer para que esa retención sea pasiva? Que el gancho se deforme a nivel del ecuador protético, por la elasticidad de sus brazos, deberá penetrar en el área retentiva y una vez que penetró y llegó a su condición final, no deberá estar presionando sobre ese pilar ; sino, estaría liberando tensiones extremas que harían claudicar el periodonto del pilar para asegurarse de que si retiene bien, la propiedad se cumple; ese no es el criterio, no es extremar el ajuste del brazo a las paredes del diente. La retención es como un "fenómeno indirecto" en el sentido de que el aparato demuestra la capacidad retentiva cuando es solicitado por una F extrusiva. Si frente a esa F extrusiva se desaloja el aparato, no fue lograda la retención. Pero no debe estar presionando

continuamente las paredes del pilar, para que siempre esté como retenido con una retención activa; no debe hacer sufrir a ese pilar, a ese periodonto.
Sin embargo cuando utilizamos abrazaderas únicas, que brindan solo retención por un brazo, (abrazaderas de ganchos labrados) que van a dar retención a una prótesis a placa, ahí sí explotamos una retención activa, ahí sí queremos que ese brazo que va a ser un poco elástico, delgado, penetre en zonas de mayor profundidad de retención (socavados retentivos más profundos); entonces pueden ejercer los brazos activos labrados lo que denominamos retención activa (siempre tensionan sobre el pilar), pero ciertamente las tensiones son menores que las de los ganchos colados (en realidad casi todos las leyes están dirigidas al gancho colado).

2)**RECIPROCACION**

No se cumplirá correctamente la propiedad de retención del aparato si no fue bien concebida y calculada la reciprocación. eice "toda F que desarrolla el brazo activo, deberá ser equiparada por una F que le corresponda por ejemplo al brazo opositor, al brazo pasivo.
Lo importante de este criterio es que la reciprocación debe ponerse en evidencia, simultáneamente al contacto que toma el brazo activo, también contra la pared del diente donde luego va a retener. Esto es: cada vez que se inserte un aparato colado ambos brazos (si es un gancho con 2 brazos) o ambas estructuras (la activa y la pasiva) deberán tomar contacto con el pilar en forma simultánea. Si al instalar el aparato existe un contacto previo del brazo activo solamente, o del brazo pasivo solamente, con una pared del pilar sin ser correspondido o contrarrestado con el opositor, se ejercería una F en el sentido en que ese brazo se fija, que denominamos escoleodóntica o movilizadora del periodonto.
Al retirar el aparato debe cumplirse también la reciprocación.
La reciprocación muchas veces favorece la retención, cuando la retención es pobre pero está bien reciprocada (retención pobre: área retentiva muy escasa, que el gancho logre poca retención porque es muy largo, etc.), o sea que aumenta la capacidad de estabilidad del aparato.
La reciprocación no solo se establece por un brazo libre o un brazo continuo, que es una parte rígida del aparato cuando son ganchos convencionales, sino que también en el sistema de ganchos especiales DPA por la placa proximal. Recuerden que solo se ejercerá reciprocación si la placa proximal no solo se ubica en la cara proximal, sino que se extiende su contacto hacia la cara lingual (por ejemplo) que es la opositora a donde se está ubicando el terminal.
Prótesis a placa: son prótesis que no tienen esqueleto metálico y sus elementos de retención pueden ser colados o labrados. En el caso de que sean colados las condiciones de retención y reciprocación son las que acabamos de ver. En el caso que sean labrados, el elemento reciprocador (o reciprocante) será el propio acrílico de la placa que se extiende de la bóveda palatina o del flanco lingual y recubrirá la cara opositora, y por ser acrílico rígido ejerce la acción de contralor de ese periodonto y esa pieza. Vemos que a éstas prótesis le vamos agregando cada vez más piezas y son prótesis "de transición ", porque puede que no haya salud. Pero si había salud periodontal en esas piezas y construí una prótesis a placa como prótesis definitiva, si yo no controlo bien la reciprocación a través de la placa de acrílico, el brazo activo, que está ejerciendo F cada vez que se inserta y se retira sobre el pilar, empieza a producir la movilidad y pérdida de piezas.

3)**FIJACION**

La ley dice que: "es una propiedad por la cual el gancho mantiene su posición estable respecto al pilar". Es decir que el gancho una vez llegado a su posición final, estando su apoyo en el lugar y sus brazos pasivo y activo en el lugar, una vez que llegó al punto final de instalación, ese gancho no tiene posibilidad de movimiento respecto al pilar.

Esta propiedad está asegurada por todas las partes rígidas del aparato y por la retención del brazo activo. Colabora con la estabilidad prótetica, para que ese paciente cumpla con las funciones normales (hablar, masticar, Etc.) sin que el aparato se movilice.
El gancho ANILLO (indicado en molares inclinados, aislados, sobre todo del maxilar inferior) es uno de los que más aprovecha esta propiedad, por el tipo de cobertura que hace tan completa. Sin embargo no es del todo cumplida por el sistema DPI: este permite por la preparación del diente pilar y una conceptualización teórica sobre su comportamiento tensional, que el gancho rote respecto a un punto de apoyo, que se lo brindaba el apoyo oclusal ubicado en la cara oclusal de un PM por ejemplo. El gancho puede movilizarse, desplazarse, descender cuando el paciente mastica, en el extremo libre; o sea se intruye algo, permitido por el desplazamiento del gancho hacia gingival, por el desplazamiento de la placa proximal sobre el plano guía tallado y el brazo activo también desciende entrando en una zona de mayor socavado retentivo y no contacta con el diente pilar, lo cual es biológicamente bien aceptado por el pilar y solo se transmitirán F en el sentido del apoyo oclusal, en el eje vertical.

4) **SOPORTE**

"Propiedad que permite que el aparato mantenga un equilibrio frente a F que tiendan a intruir al aparato en el terreno protético".
Esta propiedad la cumplen los apoyos de los ganchos, ubicados en sus lechos. Si no hay lechos, la propiedad de soporte no se cumple; y además se generan otras alteraciones.
Toda F que incida en masticación sobre el apoyo si no es bien recepcionada por un receptáculo preparado en el esmalte del pilar para ocupar su lugar, hará que esa F NO se distribuya en el eje mayor del diente, sino que genere F desestabilizantes del aparato, y no se cumpliría con la propiedad de evitar la intrusión.
Debemos tallar en el espesor del esmalte cuando preparamos los pilares, los lechos para recibir los apoyos.
Otro beneficio es que se protege la papila interdental al evitar que el aparato se intruya por debajo del punto de apoyo, y por ende se protege el sistema de soporte del diente.
Recordar que el apoyo es el encargado de transmitir el esfuerzo en forma correcta; por lo cual deberemos considerar en piezas con pronóstico dudoso desde el punto de vista periodontal, si colocaremos apoyos oclusales o no.
Los aparatos a placa muchas veces no llevan apoyos, y se adhieren a la escuela de concepción de funcionamiento de aparatos que cuando quedan muy pocas piezas dentarias y se pretende que la descarga de todo el esfuerzo sea recibida más que por el periodonto de la pieza a través de su apoyo, por el terreno osteo-mucoso. Al no haber apoyos se está permitiendo una intrusión libre del aparato que será recibido por el terreno osteo-mucoso.

5) CIRCUNSCRIPCION

" Todo gancho deberá contener al pilar como si fuera el engarce de una joya, por lo menos rodeando su corona en 270° , 2/3 partes de la corona, de tal manera que al abrazarlo se podrán cumplir así todas las propiedades, sobre todo fijación y reciprocación".
No tiene porque esta ley resolverse solo contorneando al pilar con la estructura del gancho; bien pueden distribuirse elementos metálicos del gancho, que estratégicamente contengan al pilar como lo hacen el sistema DPI y DPA→ no se rodea continuamente al diente sino que está contenido por la terminal del brazo activo en la parte mesial, por la placa proximal en distal y lingual, y por el apoyo y el conector menor que solo deben contactar contra el diente pilar; tres puntos estratégicos pueden estar cumpliendo la ley de circunscripción.
El gancho EQUIPOISE (ganchos especiales) gancho que trata de equilibrar F sobre el pilar, se ha reducido al mínimo, es casi una pinza y hace una circunscripción apenas asegurada por el pequeño brazo que se aparta del apoyo y apenas asoma por vestibular. Es un gancho que cumple apenas en algo más de 180° la propiedad de circunscripción.

6)ELASTICIDAD

Deberemos explotar la propiedad de elasticidad de los alambres para que los ganchos demuestren por ejemplo su capacidad retentiva por prehensión.

Gracias a la deformación elástica de los alambres para salvar una zona de mayor convexidad del pilar y luego recuperar su forma inicial una vez que la superó y penetra en área retentiva, se cumple la propiedad de elasticidad. Capacidad de deformación elástica que posee ese brazo de gancho.

Por lo general son colados. Por lo general esa deformación elástica será menor si esa aleación es de cromo cobalto que si fuera de oro.

Dependerá de propiedades intrínsecas al metal y de la confección del gancho:

- que metal es: oro > deformación elástica
- longitud del brazo metálico: cuanto más largo sea el recorrido de un brazo metálico más elástico será
- calibre del brazo: cuanto más grueso, más rígido, menos elástico será
- sección del brazo: no es lo mismo la elasticidad que demuestra un brazo con sección que denominamos en media caña (medio cilindro cuya parte plana contacta con el pilar a través de varios puntos) que un alambre de sección circular (contactará con la pared de un diente a través de un punto por lo tanto ejerce poca tensión y es más elástico).

ATACHES

Def: son aquellos elementos de anclaje que explotan la retención por fricción.

Fricción: oportunidad que tienen 2 estructuras de establecer un rozamiento entre ellas (y de pronto un sistema de encastre) y explotar una propiedad que se oponga a las F extrusivas, es decir ofrecer retención.

Los ataches surgen para evitar la visibilidad de los ganchos sobre las estructuras dentarias, intentan integrarse a una corona dentaria y eliminar las abrazaderas que suelen ser antiestéticas. Pero para ubicarlos no es lo mismo que poner los ganchos que a veces con una ligera preparación coronaria nos basta. Lleva mucha reconstrucción coronaria, a veces otra especialidad como la endodoncia y trabajar con mucha mayor precisión y complejidad de maniobras. Por lo general llevan mayor número de sesiones clínicas, mayor costo, y mayor control por parte del paciente (posibilidad de retiro, inserción y mantenimiento).

La higiene y el mantenimiento son un poco más exquisitas, más complejas.

También hay ataches sencillos y otros muy complejos.

CLASIFICACIONES

1) A- INTRACORONARIOS: ubican el complejo retentivo dentro de la corona dentaria (más favorable porque la F de soporte y retención se incorpora al eje mayor del pilar y se distribuye en el resto de la arcada)

   B- EXTRACORONARIO: Concibe el complejo retentivo por fuera de la corona, las F inciden en un eje paralelo al eje mayor del diente, que no sería tan favorable para la salud periodontal del paciente.

   En este caso, un sistema rudimentario, una parte hembra y una macho; la hembra es una cavidad en forma de cola de milano en la corona del diente que en este caso es una incrustación de corona completa, y la parte macho es la que va unida a la silla y al resto del

aparato. Se inserta en sentido vertical y ofrece retención por el rozamiento de sus paredes, el encastre y el íntimo contacto.

C- TELESCOPICOS O POR SISTEMA DE POSTE O INTRARRADICULARES: son a los que recurrimos por ejemplo en las sobredentaduras.
Ejemplo: terreno protético con solo 2 piezas que han recibido tratamiento endodóncico y que han sido decorticadas sus coronas; construyo pernos con un sistema de poste y esfera, retentivo, en el cual luego encastrará alguna otra parte opositora de la base. Eso es una sobredentadura.
Distinto es una PPR HIBRIDA que utiliza este recurso telescópico más dientes pilares con coronas a las cuales yo les diseño ganchos (mezclando ambos sistemas de retención).

El atache no solo se relaciona con elementos de anclaje a un pilar natural sino que también se puede relacionar con un implante. Este mecanismo telescópico es muy usado en prótesis dento-soportada o implanto-soportada.
Generalmente el macho va en el pilar, es una esfera relacionada a un perno que va dentro de la raíz del pilar y la hembra va incorporada a la base protética, generalmente es de teflón y se puede deformar cuando pasa la esfera recuperando luego su tensión. Las hembras también pueden ser metálicas, lo cual asegura mayor retención, mayor precisión.

D) SISTEMA A BARRAS: barra metálica semiesférica que transcurre tangencial a la cresta del reborde generalmente indicado cuando las piezas están contiguas (por ejemplo quedaron caninos con buena salud periodontal, con buen implante) que une 2 colados, que están relacionados con pernos que se ubican en las piezas depulpadas, y el opositor es como una “cápsula” de teflón , de metal o de plástico que se deforma y puede abrazar a la barra y que por fricción retiene. Está incorporada la parte macho al terreno protético en la base está la hembra.

2) OTRA CLASIFICACION:
   i. DE PRECISION *CON TENSION ADICIONADA
   ii. DE SEMIPRECISION *SIN TENSION ADICIONADA

i. DE PRECISION: se adquiere prefabricado y se va a ubicar en restauraciones coronarias, en pilares o en los implantes. Ejemplo atache en cola de milano. Se ubican por lo común en relación a las caras distales de los pilares. Muchas veces estamos limitados por el poco volumen coronario, no pudiendo usar ataches; pero una de las indicaciones son coronas voluminosas (ej. PMs).
Hembra y macho generalmente vienen de plástico calcinable que luego se adhieren a la cera de la corona metálica o al esqueleto metálico de una ceramo-metálica y al colarse se transforman en partes metálicas incorporadas al esqueleto.
La parte macho tiene una ranura que permitirá que si yo la abro con algún instrumento, luego de colocado el atache en boca, aumento la retención por la fricción contra la parte opositora, es lo que denominamos ATACHE CON TENSION ADICIONADA. Ayuda a mantener la retención que por lo general se va perdiendo con el uso, ya que son 2 partes metálicas (o una parte metálica y una plástica y en este caso cambio la parte de plástico) y con este método prevengo la pérdida de retención.
Este tipo de ataches son RIGIDOS: no permiten ninguna posibilidad de movimiento y los diferenciamos de los que tienen ARTICULACION ADICIONADA y las indicaciones son diferentes:

Los primeros se indican en pilares que queremos evitar los ganchos, pero que enfrentan brechas intercalares.
Los de articulación adicionada los indicamos en brechas a extremo libre.

ii. Los ataches de SEMIPRECISION no se compran hechos, sino que se construyen en el laboratorio.
Ejemplo una férula, la parte estética en blanco forma parte de la cara vestibular y la parte lingual está en metal, toda unida, y la retención está hecha por un tallado en el colado que se hace con instrumental especial sobre la cera del encerado y luego se cuela donde luego entrará la parte macho unida a la base.

RETENCION INDIRECTA

Def.: consideración de colocar en el aparato, elementos adicionales a los ganchos, que son denominados estabilizadores (porque colaboran con la estabilidad protética), o retenedores indirectos (porque su forma de lograr la estabilidad protética es como permitiendo una cierta retención del aparato, que no se ejerce allí donde se aplican, sino en una zona alejada a donde están aplicados).

¿ Cuándo pienso en colocar estabilizadores? En los casos a extremo libre. En todas los casos de clase I y II debo pensar si los ganchos que coloqué son suficientes para mantener la estabilidad protética, o si deberé agregar algo más, como estabilizadores.

¿ Por qué son necesarios? Porque al funcionar la prótesis, va a producirse movimiento de la misma sobre el terreno, que es no deseado, y que tenemos que controlar.
Los retenedores indirectos intentan controlar los movimientos de rotación que puede sufrir un aparato de PPR ante una F que tienda a intruir el aparato como ser en la masticación (en lo que denomina el DR. ALVAREZ en su publicación 1° ACTO DE LA MASTICACION que es cuando se juntan las arcadas entre sí para morder) y que luego al separar las arcadas sobre todo si el paciente está comiendo algo pegajoso, elástico, al intentar abrir, el elemento de anclaje aplicado en el pilar que enfrenta el extremo libre, no es suficiente, y el aparato rota tratando de extruirse o separarse del terreno protético, Y esto se produce porque se genera un eje imaginario, “virtual”, de rotación a partir de un punto de apoyo que son los apoyos de los ganchos, el aparato cerca del pilar, gracias a los ganchos no se mueve, pero a medida que nos alejamos, la base protética que no tiene pilar posterior, no es contenida por nadie en la extrusión.
Si yo logro distribuir más apoyos en zonas más anteriores al eje de giro, sería más difícil que se pudiera “levantar de atrás” el aparato.
Por ello se piensa en el anclaje indirecto, que son dispositivos metálicos adicionados al esqueleto, que se conectan a las sillas y que denominamos:

- GANCHO CONTINUO DE KENNEDY: no es un gancho porque no retiene. Pero no lo usamos más porque hace una amplia cobertura del terreno dentario, y como tendría que hacerse una preparación dentaria (lecho) en cada pieza para que el soporte se vea cumplido, estaríamos haciendo desgaste de diente sano, innecesario. Pero esto antes no se hacía, por lo cual se producía un desplazamiento del aparato sobre las caras linguales de los dientes anteriores, produciéndose intrusión.

  Más adelante se vio que solamente agregando 1 soporte extra más en el diente contiguo al diente pilar, bastaba para que la propiedad de soporte y retención indirecta se viera asegurada.

Este concepto de retención indirecta pretende lograr soporte en una zona dentaria alejada al eje de giro, o en una zona osteo mucosa como bien puede ser por ejemplo la zona distal del paladar o la zona anterior del paladar, que también ofrece un soporte rígido a través de prolongaciones de los conectores mayores que denominamos: ALETAS DE ESTABILIZACION.

O sea que la retención indirecta puede lograrse sobre un Soporte Dentario:

- gancho continuo de Kennedy
- uñas incisales
- soportes extra (apoyos)

O sobre Soporte Osteo mucoso:

- proyecciones laterales del conector mayor (aletas),

que al apoyarse en zonas alejadas a los sitios de rotación, brindan soporte osteo-mucoso o dentario y controlan la estabilidad comprometida de los casos a extremo libre.

Teo 6 27/03/03

APARATO DE P.P.R.

Definición de APARATO: Es un conjunto integrado por diferentes partes, que integradamente confluyen a realizar una tarea determinada.
Si observamos varias prótesis parciales removibles veremos que sus diferentes componentes se repiten en todos ellos. Por ello decimos que la P.P.R. es un aparato.

Aparato de P.P.R.:

a. Componentes
b. Clasificación

a. Componentes del aparato de P.P.R.:

Se reconocen dos tipos de P.P.R.:

Prótesis a placa : son los aparatos más primitivos, fueron las primeras que se construyeron. Habían de hueso, de marfil. Luego las prótesis comenzaron a divulgarse, apareció el caucho.

Se reconocen: → base: extensa, que ocupa todas las brechas desdentadas.

→ superficie oclusal : compuesta por los dientes artificiales, que en un primer momento eran tallados en marfil, en la época del caucho eran de porcelana; cuando aparecen las bases y los dientes de acrílico es cuando las prótesis alcanzaron una divulgación mayor que en épocas anteriores.

→ elementos de anclaje: son unas prolongaciones metálicas enfrentados a los espacios donde serán colocados los dientes artificiales. Están destinados a brindar estabilidad a través de su vinculación con los dientes pilares.

Prótesis esquelética: se conforman sobre una base de un esqueleto metálico

Se reconocen:
- Bases
- Elementos de anclaje
- Conector mayor: une las bases entre sí
- Conexión del anclaje: une el elemento de anclaje a las bases.
- Superficie oclusal: constituida por los dientes artificiales.

En toda prótesis parcial esquelética, que es el tipo de tratamiento convencional que debe ser utilizado para el tratamiento de la edentación parcial, podemos reconocer estos cinco elementos de los cuales para poder realizar un tratamiento exitoso, para poder diseñar un aparato de forma exitosa, debemos de conocer:

a. Definición
b. Objetivos
c. Requisitos imperativos: requisitos que debe de cumplir, si no lo hace está mal diseñado.
d. Variedades

1. **<u>Bases:</u>**

a. *Parte del aparato que ocupa las brechas desdentadas*. Un aparato de prótesis parcial puede tener desde 1 a 4 bases, de acuerdo al número de brechas que presente nuestro paciente.

b. *Repone tejidos blandos y el reborde alveolar perdido*.
Sustenta los dientes artificiales.
Soporte, porque la base al estar en contacto con los rebordes alveolares, es capaz de transmitir carga a éstos rebordes.
¿Retención?: En prótesis completa, la base es muy extensa y permite el sellado periférico, además ésta en íntimo contacto con el terreno protético, y esto hace que se manifieste el fenómeno de adhesión entre prótesis y terreno. Pero en P.P.R., no hay un sellado periférico. La adhesión que puede permitir una base cuando no hay un sellado periférico es muy pequeña. Por lo tanto, en términos generales, la base no cumple una función significativa en la retención de la P.P.R. Podemos permitir que una prótesis a base muy extensa se manifieste una ligera retención, si está bien adaptada y hay saliva interpuesta, que contribuye a los elementos de anclaje. Pero en forma significativa, la base no cumple la función de retención.

c. *Adaptación*: la base debe estar perfectamente adaptada. El objetivo de toda impresión y de la confección de una base de P.P.R. es de lograr un íntimo contacto con los tejidos blandos. Esto se da con ciertas variantes, por ejemplo con la posibilidad de hacer un alivio, con criterios biológicos; o con criterios mecánicos cuando existe un pivoteo entre la prótesis y el terreno.

d. **Bases de extensión mínima:** La base está limitada a la base del diente artificial. Son bases muy estéticas. El diente parece que emerge de la encía.
Indicaciones:
- Brecha intercalar cuando la base no cumple la función de soporte.
- Proceso alveolar de la brecha que estamos estudiando no ha sufrido gran reabsorción. No es necesario con una base de acrílico reponer tejidos perdidos.

Bases de extensión media: Se extienden a los tejidos estacionarios de la brecha, hasta los tejidos de pasaje.
Indicaciones:
- Prótesis dento- soportadas
- Pérdida de proceso alveolar que requiere que sea repuesta por el acrílico y reponer su volúmen. Las bases de acrílico son muy antiestéticas, es muy difícil lograr el color de la encía del paciente.

Bases de extensión máxima: Cubren todo el terreno en el área desdentada. Al igual que una prótesis completa, abarca los tejidos adherentes, y llegan a la zona de reflexión, donde están los tejidos móviles.
Indicaciones:
- Mucha pérdida ósea
- Cuando se precisa obtener soporte → vía de carga mixta, por ejemplo en prótesis a extremo libre.

Haciendo la base un poquito más larga no se va a lograr un poco más de retención, podremos lograr únicamente un poco más de estabilidad.

Bases de acrílico:

Son las más comunes. Pueden ser de acrílico termo o autocurable. Las de acrílico termocurable se procesan por el mecanismo de presión y las autocurables por el mecanismo de colado. Las propiedades físicas y biológicas del termocurable son superiores con respecto al autocurable. Los acrílicos autocurables son menos resistentes, son más porosos, tienen menos estabilidad en el color que los termopolimerizables.

Bases de Resina Compuesta:
Se hacen muy pocas en nuestro medio. Son más resistentes, pero esto trae como consecuencia que sean más difíciles de recortar y pulir. Por ello no están desplazando a las bases de acrílico.

Bases de metal:
En algunos casos podemos hacer bases con el propio esqueleto de cromo cobalto que ocupe la brecha desdentada y se adose perfectamente sobre el terreno.
No tienen la porosidad del acrílico, por lo que tienen menos tendencia a producir lesiones en los tejidos subyacentes por la acumulación de placa bacteriana. Son más limpias, más resistentes, son muy durables, pueden ser usados cuando se dispone de poco espacio y se piensa que la base acrílica puede fracturarse por el poco espesor.

Tanto el acrílico como el metal son materiales rígidos.

Bases resilientes:
Se piensa que lo ideal sería que la superficie interna de las prótesis no fuera rígida. Sobre todo en las prótesis mucosoportadas, con vía de carga mixta. Daría mucho más confort, porque evitaría las lesiones que provocan las bases rígidas. Pero todos los materiales elásticos tienen propiedades biológicas malas, porque son porosos. Por lo tanto se colonizan por placa bacteriana, y hace que éstos materiales se usen de forma semipermanente (entre 6 meses y 1 año). Estos materiales pueden ser auto o termopolimerizables, se pueden hacer en mufla o directamente en boca.
Indicaciones:

- Pacientes que la pueden remover cada cierto tiempo.
- Pacientes con intolerancia a materiales duros, como los pacientes añosos.

2. <u>Elementos de anclaje:</u>

a. Parte de la prótesis que la vincula a los dientes pilares.
b. Brinda estabilidad.
c. Número y distribución de acuerdo a las necesidades biomecánicas del caso. No tiene porque tener más elementos de anclaje de los necesarios, ni menos, sino los que realmente necesite.
d. **De acuerdo a su función** :

Anclaje principal: son aquellos que brindan retención, soporte, y así brindan estabilidad. Son retenedores directos, y efectúan retención en el diente al cual se aplican.

Anclaje secundario: cumplen su función a través del principio de soporte, no tiene la función de retención. Brindan la retención secundaria o a distancia.

De acuerdo al principio de acción:

Ganchos: elementos metálicos que rodean al diente pilar; simples.

Ataches: elementos más complejos, compuestos. Constan de una parte macho y una hembra que encastran uno dentro del otro. Son los

que brindan más retención, y son más estéticos. Son de precisión.

3. <u>Conector mayor:</u>

a. Une las bases entre sí.

b. Da solidez, rigidez. Unidad al conjunto, soporte.

c. *Rigidez*: el esqueleto debe ser rígido. Cuando se recibe el esqueleto del laboratorio, el odontólogo deberá hacer presión con los dedos, comprimiendo el aparato o tratando de abrirlo ligeramente, tratando de imitar las fuerzas de masticación, tratando de imitar las tensiones a las que un paciente somete el aparato y ver si el aparato es rígido o no. Si el aparato se deformara ligeramente, ese esqueleto no sirve.

Escotado del margen gingival. Se ha visto que las prótesis parciales cuando se adosan contra el margen gingival de los dientes, esa presión que producen sobre el cuello, sobre el paradencio de protección, es sumamente nociva. Esa presión determina que al poco tiempo se rompan las fibras que adhieren la encía al cuello del diente, se produzca una bolsa patológica, se produzca un problema en el paradencio que rodea al diente. El inconveniente que tienen las prótesis a placa, es que al ser la base lo más extensa posible, llega hasta los dientes remanentes y muchas veces los toca. Esa presión daña al paradencio marginal, y por lo tanto el pronóstico protético es malo. Entonces el margen gingival de la prótesis debe quedar alejado del margen de la encía por lo menos 6 mm en el maxilar superior, y 3 mm en el maxilar inferior (porque los espacios en el maxilar inferior son menores) Por esto se puede deducir que las prótesis esqueléticas tienen mejor pronóstico que las prótesis a placa, ya que al realizar el escotado se evitan las lesiones en el paradencio.

d. **Maxilar superior**:

Cada uno de estos conectores tiene forma diferente, transcurren por lugares más o menos diferente y cumple funciones diferentes.

Barra palatina: es una barra que une sillas diferentes. Se define como barra debido a sus dimensiones: 6mm de ancho y 3mm de espesor. Son conectores mayores estrechos. Para hacerla rígida hay que hacerla gruesa. Se indica en prótesis de carga dental, ya que la función de soporte la van a estar realizando los dientes permanentes. No es necesario que este conector mayor cumpla la función de soporte. Cuanto menor es la cobertura de los tejidos del paciente, hay menos retención de placa bacteriana, menos probabilidad de lesionar los tejidos que están por debajo, menos agresión sensorial. Si bien esto último es relativo, ya que la barra al ser estrecha tiene que ser gruesa.

Banda palatina: es por sus dimensiones un conector más ancho, hasta 10mm de ancho, y al ser más ancho permite hacerlo más fino para mantener su rigidez, con 1,5mm es suficiente. El inconveniente es la mayor cobertura de la bóveda palatina. Como ventaja, al ser más fino, puede ser más aceptado por el paciente. Al ser más ancha, puede cumplir la función de soporte.

Placa palatina: Recubre todo el paladar, y por ello se van a utilizar cuando el remanente dentario sea mínimo, cuando sea necesario que la base, o eventualmente el conector mayor esté cumpliendo la función de soporte. Tiene de 15 a 20 mm de ancho, y tiene un espesor mínimo, a veces se logra un esqueleto rígido de 6 o 7 décimas de mm de espesor.

Barra cingular: es una banda que transcurre por los cíngulos de los dientes. Se aplica exclusivamente en prótesis intercalares. Si se realiza en el maxilar superior, debe haber poco overbite, y cuando las coronas dentaria son lo suficientemente largas como para poder hacer una barra cingular estrecha, no muy gruesa. Son aparatos sumamente estéticos, y confortables.

Bandas y placas combinadas

Maxilar Inferior:

En el maxilar inferior, dado lo estrecho que es el flanco lingual generalmente hay que hacer barras, porque no hay espacio como para hacer placas o barras.

Barra Lingual: Es el conector mayor más utilizado. Es una barra que tiene unos5mm de ancho y 3mm de espesor. Transcurre por el flanco lingual del maxilar inferior. Al igual que en el maxilar superior, todos los conectores mayores deben cumplir con los principios de rigidez y de escotado. En el maxilar superior el escotado se realiza de 6 mm, mientras que en el maxilar inferior éste escotado se realizará de 3 mm dado que el espacio es menor. Si se puede podemos ampliar esos 3 mm a 4 o 5 mm. Tiene como característica ir aliviada del flanco lingual. A diferencia del maxilar superior, donde los conectores mayores van perfectamente adaptados a la bóveda palatina, en el maxilar inferior la barra lingual debe ir aliviada. Cualquier contacto que asuma el conector mayor con el flanco lingual, determina una lesión del flanco. El flanco se irrita con mucha facilidad. Muchas veces el límite de uso de una prótesis parcial está determinado por el hecho de que la barra lingual toque el flanco lingual. Además debe estar lejos del fondo de surco, a los efectos de no interferir con la función de la lengua. Debe realizase a 3 o 4 mm del fondo de surco. Es una barra que está concebida a estar superpuesta a tejidos estacionarios. No puede estar vinculada con el fondo de surco. Por eso es el conector mayor del maxilar inferior más utilizado y más abusado. Los laboratoristas lo hacen frecuentemente cuando se lleva el modelo sin indicación de un conector mayor específico, porque con sus características va a funcionar. No quiere decir que desde el punto de vista sensorial sea muy bueno. Es muy difícil adaptarse desde el punto de vista sensorial. Pero en la práctica, funciona, porque no interfiere. Se toma con una impresión anatómica cualquiera. No siempre la barra es rígida, por ejemplo una barra larga en maxilares grandes. El alivio es variable, dependiendo del caso (de 0,5 mm a 1,5 mm). Desde el punto de vista sensorial, cuanto menos aliviada esté, mejor. En los casos de vía de carga mixta, clase I de Kennedy, a predominancia mucosa, en donde la prótesis tiende a intruirse, el alivio debe ser mayor. En los casos de prótesis dento soportados, el alivio puede ser mínimo. La sección de la barra puede ser:

La barra redonda tiende a generar tensiones en todo sentido. Es conveniente hacer una barra con una cara plana. La media caña es la que más frecuentemente se realiza. Se cree que la barra ideal es la media pera. El sector más grueso, inferior, da mínimas posibilidades de flexión, permitiendo así que la barra sea rígida; y el sector superior más fino, interfiere al mínimo desde el punto de vista sensorial.

Barra Sub-lingual: Se caracteriza por estar alojada en el fondo de surco lingual. Debe ocupar todo el fondo de surco. Va aliviada de él 0,5 mm. Es más voluminosa que la anterior, ocupando todo el fondo de surco. Es algo similar al cierre anterior lingual de una prótesis completa alojada en ese sector, con la

diferencia de que al construirla la hacemos 0,5 mm alejada de ese fondo de surco. Es más gruesa que la bara lingual común, por lo tanto mucho más rígida. Como llega a fondo de surco, va muy alejada del margen gingival. Por lo tanto cumple muy bien la regla del escotado. Al estar tan profunda, en el fondo de surco, tiene menos posibilidad de interferir con la lengua. La lengua no la encuentra con tanta facilidad. ¿Por qué no se indica con tanta frecuencia, si reúne mejores condiciones como conector mayor? Porque obliga hacer una impresión funcional del fondo de surco. Esto determina que requiera una sesión más, y un tipo de impresión más especializada. Tiene una sección de media pera.

Banda Cingular: En pacientes con poco flanco lingual y un escaso surco en el sector anterior, estaría indicada la banda cingular. Ocupa el cíngulo de los dientes, y está indicado en pacientes con dientes de corona clínica larga. Es sumamente confortable, ya que el conector transcurre por los dientes. El paciente no reconoce ningún elemento que le esté interfiriendo en la punta de la lengua. Pasa la lengua y encuentra con una superficie lisa en los dientes. En pacientes que hayan utilizado anteriormente prótesis, reconocen que las bandas singulares son más confortables desde el punto de vista sensorial. Tienen el gran inconveniente del trastorno ecológico que pueden provocar en los dientes permanentes. El entrampamiento de placa por éste conector, tiende a fomentar una alta incidencia de caries. Cuando la corona clínica en dientes no es amplia, corremos el riesgo de que la banda sea muy estrecha y por lo tanto sea flexible. En dientes posteriores, se sigue llamando banda cingular, pero ocuparía toda la cara lingual de ellos.

Placa lingual: Se utiliza en casos límite, en donde todo es negativo, donde no hay fondo de surco, no hay flanco lingual, la corona clínica no es amplia. Entonces se hace un conector que vaya por donde puede ir, cubriendo todo. Cubren parte de los dientes, parte del flanco lingual. Pero no cumplen el principio de escotado, principio escencial. Es una solución heroica, porque no hay otra posibilidad, con el grave riesgo de estar cubriendo el margen gingival. Debemos de indicarle al paciente que concurra a realizar varios controles periódicos para ir evaluando como marcha ese paradencio marginal. Por supuesto que debe ir aliviada del margen gingival, porque sino lo lesionaría. Desde el punto de vista sensorial, los pacientes lo aceptan bien.

Barra vestibular: El conector va por vestibular. Indicado cuando el flanco lingual y los dientes tienen una posición tal que impiden la colocación de un conector por lingual. Es decir, los dientes convergen, o están inclinados a lingual. No es un conector muy usado.

4. <u>Conexión de anclaje:</u>

a. Une el anclaje al aparato.
b. Determina la vía de carga.
c. Acorde a las necesidades biomecánicas. Por ejemplo, una Clase III, brechas cortas, usamos una conexión rígida. En una Clase II, podemos usar una conexión lábil.
d. **Rígida**: El aparato es una unidad rígida. Se usa en aparatos dentosoportados. Si el aparato está soportado por dientes, éste debe transmitir sus cargas íntegramente a los dientes pilares.

   Lábil: es un dispositivo que permite movimiento entre las partes. Permite un movimiento entre el elemento de anclaje y la base. En los casos de aparatos de vía de carga mixta, algunos autores recomiendan que el aparato tenga un cierto movimiento entre el elemento de anclaje y las sillas. Esto es para que al morder, la carga se transmita parte al reborde alveolar y no íntegramente al diente pilar, recargándolo.

Intenta disociar los esfuerzos, no recargando los dientes pilares, transmitir las cargas al área mucosa y cambia el punto de aplicación de las cargas del aparato La hendidura debe ser lo suficientemente larga como para que sea elástica, y eso se logra sobrepasando la línea media. Ej.: barra lingual hendida, placa palatina hendida. También está la conexión lábil articulada, la bisagra. En ésta, la prótesis tiene dos partes, la parte superior que va vinculada a los dientes pilares, por detrás hay una bisagra, dándole movimiento y no recarga a los dientes pilares. No se recomienda. Las conexiones elásticas tiene la virtud del movimiento de retorno. Es decir que el aparato es capaz de deformarse, de intruirse cuando el paciente muerde, pero es capaz de volver a su condición inicial cuando la fuerza desaparece. La bisagra no tienen capacidad de retorno. Cuando el paciente muerde tiende a hundirse, porque la mucosa es incapaz de volver la base a su posición inicial, porque es viscoelástica. Cuando instalamos una prótesis con bisagra , es factible ver que a las pocas horas, las sillas están como hundidas, hasta se a perdido la oclusión.

5. **<u>Superficie oclusal:</u>**

a. Reproduce la arcada dentaria.
b. Establecer una oclusión protética.
c. Acorde a la oclusión óptima y a las necesidades biomecánicas.
d. **Mesa oclusal anatómica**: está determinada por dientes artificiales, que intentan reproducir en la forma más exacta posible los dientes perdidos (forma, tamaño, etc). Los dientes protéticos son más chicos que los naturales, sobre todo en sentido vestíbulo lingual, son un 20% más chicos. Cuando queremos construir una arcada anatómica, elegiremos los dientes más grandes posibles en sentido vestíbulo lingual, lo más parecidos a los dientes del lado opuesto. Usamos una arcada con características anatómicas, con buena altura cuspídea, con buena mesa oclusal, en los casos dentosoportados, cuando vemos que las cargas de la prótesis son capaces de difundirse en el sistema Estomatognático por la vía más fisiológica posible.

Superficie oclusal funcional: **Se usará cuando el terreno protético no reúnen las características favorables como la vía de carga dentaria, como es el caso de la vía de carga mixta. La mesa oclusal es más pequeña en sentido vestíbulo lingual y mesio distal, a efectos de favorecer el poder de corte y evitar las grandes cargas sobre el terreno. Cuando reducimos la mesa oclusal, aumenta el poder de corte, ya que presión es fuerza sobre superficie. Al achicar la superficie, con la misma presión logro las mejores posibilidades de fractura del alimento. También además de achicar la superficie, podemos colocar menos dientes, y así estaremos reduciendo la mesa oclusal.**

Regla 3HM Ackermann:

- Heteromatía
- Heterotomía
- Heterotopía

Éstas reglas regulan lo principios para reducir la mesa oclusal.

Resina**: son las que usualmente usamos.**
Resina – Metal: **Podemos hacer una pequeña incrustación o una amalgama en los dientes de resina. Para evitar el desgaste prematuro por el antagonista. También podemos colocar una corona de acero inoxidable, y así hacemos una cara oclusal que se desgaste poco, logrando una oclusión más estable.**

Porcelana: No se justifica su uso. Generalmente interfieren con los elementos de anclaje, con las bases metálicas. Además las prótesis no duran más de 4 ó 5 años, por

su relación con la mucosa, por lo tanto no se necesitan dientes que duren más de 4 ó 5 años.

TEORICO 7 10/4/03

DISEÑO DE LA PROTESIS PARCIAL REMOVIBLE

Vamos a dar la bolilla 4 del programa, que se refiere al **diseño en prótesis parcial removible**, y comenzamos por decirles que, en los términos estrictos, la palabra diseño es dibujar. Imaginamos la forma del futuro aparato protetico, pero comprenderán que dada la complejidad del tratamiento protetico y de la asistencia del parcialmente desdentado, el diseño desde el punto de vista conceptual, filosófico es mucho mas que la realización estricta de un dibujo sobre un papel.
Son varias etapas, no constituye una única etapa y por eso les puse, aquí a la derecha el plan de asistencia para recordarlos de todos los pacientes desdentados parciales donde establecemos en términos generales también **5 etapas**, mas o menos diferenciadas:

1. Etapa del **diagnostico** de situación
2. **Elección terapéutica** en función de ese diagnostico
3. Etapas clínicas de **preparación biostatica**: preparación del terreno del punto de vista general regional y local
4. La realización de la **restauración** propiamente dicha donde se eligen los distintos componentes del aparato
5. Etapa de **instalación y mantenimiento**

Comprenderán que los diseños proteticos para prótesis parciales removibles, su concepción influirá en cada una de estas etapas. No es lo mismo que diagnostiquemos desde el punto de vista general un paciente añoso que un paciente joven, con importante perdida dentaria o reducida perdida dentaria, los diseños se deberán adecuar a toda esa realidad general, desde el punto de vista local por supuesto también.
Así que en cada una de estas instancias el diseño esta siempre presente para ir decidiéndolas, tendrá que visualizar nuestro futuro aparato para ver que tipo de preparación de diente pilar vamos a tener que realizar. No es lo mismo instalar y mantener un aparato convencional que un aparato de precisión. Por lo tanto en cada una de las etapas del plan de asistencia el diseño influye sobremanera.

Los diseños han ido cambiando de mucho tiempo atrás, pero lo que queremos que recuerden es que actualmente quisiéramos que nuestras diseños de aparatos proteticos cumplieran con una serie de normas y requisitos que los vemos resumidos en esta enumeración de requisitos:

- **Terapéuticos**
- **Biomecánicas**
- **Sensoriales**
- **De construcción**
- **Individuales**
- **Y podríamos agregar que no aparece en la diapo Higiénicos**

Resumiendo diríamos que intentaríamos diseñar aparatos removibles que por supuesto en forma primaria pudieran restaurar las funciones que han claudicado: estética, masticación y fonética.

Los diseños tienen que encararse primero para restaurar esas **funciones**, quisiéramos que esos diseños proteticos de ellos resultaran aparatos que del punto de vista biológico no afectaran el terreno en salud, y desde el punto de vista **mecánico** se mantuvieran esos aparatos estables gracias al diseño que se penso. Desde el punto de vista **sensorial** desearíamos que la lengua, por ejemplo y todas las estructuras periorales no estuvieran detectando continuamente las distintas partes de un aparato que puedan estar mal diseñadas.
Desde el punto de vista de la **construcción** siempre tiendan cuando duden, tiendan a hacer construcciones simplificadas, sencillas. Un aparato sencillo lo pueden concebir mejor, lo pueden llevar a la realidad a través del contacto con el laboratorio, ser mejor entendidos muchas veces, y el paciente también lo incorpore con mayor facilidad que aparatos mas complejos.
Desde el punto de vista **individual** ya hablamos de que deberemos adecuar ese diseño a las necesidades y requerimientos de esos pacientes, podemos pensar en aparatos de construcción muy sencilla, y el paciente desear otro tipo de aparatologia y de pronto poder llevar ese tipo de aparatologia as compleja.
Desde el punto de vista **higiénico** tengan en cuenta que trataremos de diseñar aparatos poco complejos en cuanto a la metalografia dentro de boca, la menor cantidad de metal dentro de boca, la menor cantidad de requerimientos aparatologicos para que la integración de ese aparato se cumpla de mejor manera.

I) SISTEMATICA DEL DISEÑO

Vamos a distinguir en las etapas de confección de un aparato protetico, dos tipos de instancias de diseño:

- **diseño preliminar**
- **diseño definitivo**

Ambos son igual de importantes y como están en estas etapas de diseño preliminar les diría que cuanto mas estudiemos el caso y veamos las posibilidades aparatologicas para resolverlo, mejor planificaremos el aparato definitivo.
El **diseño preliminar** se realiza sobre el modelo primario y es un esbozo del futuro aparato, este guiara o nos orientara en la preparación de boca, en los tallados de diente pilar que debamos realizar, en el tipo de impresiones que vamos a tomar, de acuerdo a los diseños que hayamos planificado, nos permitirá elaborar una secuencia de sesiones clínicas, que puede variar y mucho de acuerdo al tipo de aparato que estemos diseñando y por lo tanto cuanto mas nos esmeremos en esta etapa, iremos haciendo o reduciendo las problemáticas que surjan en la etapa definitiva.

El **diseño definitivo** ya no hay vuelta atrás, es el que se realiza cuando se obtuvo el modelo definitivo, cuando ya fue preparada la boca y se envía una orden de diseño al laboratorio que el laboratorio reproducirá y concretara a través del esqueleto por ejemplo que regresa luego a la consulta.
Les diría muchas veces que el diseño definitivo se aparta de lo que habíamos planificado, pero seguramente si han hecho las cosas con buenos cálculos, muchas veces hay grandes similitudes.

Cuando nos enfrentemos a la instancia de planificar un diseño aparatologico es conveniente seguir cierta sistemática del diseño, es decir cierto orden por donde comenzar, que etapa viene siendo primero y seguir avanzando hasta llegar al diseño definitivo.
Una primera etapa en el diseño es saber que vamos a diseñar, que tipo de prótesis vamos a diseñar, y recuerden que podemos diseñar **prótesis definitivas, prótesis transitorias, prótesis provisorias** y dentro de las definitivas podemos diseñar **prótesis a placa, prótesis esquelética.**

Así que el primer punto de la sistematización es tener bien claro frente a que tipo de aparato me tengo que enfrentar para diseñarlo.

Recuerden entonces que si diseñamos **prótesis a placa**, el diseño es bastante sencillo ya que deberíamos pensar simplemente en la base protetica que generalmente es de resina acrílica, que también actúa como conector mayor como lo vemos acá y como lo vemos en el cubierto?? de bóveda con rudimentarios elementos de anclaje como son los ganchos labrados que lleva la parte activa para retener y los opositores suelen ser las propias extensiones de las placas. Como diseños definitivos están indicados en casos de escaso remanente dentario y el terreno tiene una predominancia mucosa.
También son aparatos sencillos y económicos, porque cumplen una función social de importancia en nuestro medio. Así que son diseños que si los planificamos pueden brindarle a la sociedad un buen servicio.

Los **diseños esqueléticos**, recuerden que hablamos de esqueléticos convencionales, **diseños a gancho** y **diseños a anclaje de precisión** así que en ese sentido la planificación y la sistemática del diseño en el caso de la prótesis de precisión involucrara muchas veces las realizaciones coronarias de los remanentes.

PROTESIS ESQUELETICA A GANCHO

Nos vamos a abocar a la sistemática del diseño para **prótesis esquelética a gancho**.
Los siguientes siete puntos de la sistemática luego de elegir el tipo de prótesis, son los que vemos acá y que ustedes ya conocen ya que fueron dados por el que describió aparatos.

1. **Bases y via de carga**
2. **Ubicación del anclaje**
3. **Conección del anclaje**
4. **Conector mayor**
5. **Retenedores directos**
6. **Rejillas**
7. **Superficie oclusal**

Lo que agregaríamos de pronto por ahí donde se ubicaran las rejillas, donde se colocaran las bases para los dientes artificiales, pero en términos generales también hay una distinción donde se ubica el anclaje y luego que ganchos en forma especifica vamos a utilizar para cada caso al que nos enfrentemos, pero bueno, vamos a empezar por el **punto 1 en cuanto a bases y vía de carga** y recordarlos en esta imagen, reconocen todos los componentes que habrá que ir diseñando no?

1-BASES Y VIA DE CARGA

Las bases, el elemento de anclaje principal, el elemento de anclaje secundario, el conector mayor, la unión entre el anclaje y las rejillas, la rejilla que esta por debajo de las bases y los dientes artificiales.
Si prestan atención aprovecho la diapo para que vean que allí se repusieron tres premolares y como tenían deberes de la clase pasada y se les dijo que repasaran lo de las reglas de **3 HM de Ackerman** ,vean que ahí esta actuando esa regla que indica que cuando se colocan dientes artificiales se pone a trabajar esa regla y haber si alguien me dice cual de las modificaciones se hizo ahí, es común que tengamos tres premolares?
Que regla esta actuando acá? Lo que se ve alterado es el **numero** de premolares a colocar así que esta actuando la regla de **heteronomia**, se altero el numero, se colocaron tres premolares

y luego veremos los beneficios de haber reducido la superficie oclusal o de haber tenido que recurrir a ese tercer premolar.

Las bases: cuando se enfrenten a diseñar bases, ya lo vieron así que es simplemente un repaso. Recuerden que en esta imagen están representados los tres tipos de bases que podríamos diseñar desde el punto de vista de bases de resina. No están acá presentes el otro tipo de bases que se les fue informado, no? Que son las bases, que si no son de **resina**? Son **metálicas**. Y las bases de resina como les decía en el punto 1, van a estar en relación a la vía de carga. Entonces si la vía de carga es mixta y hay presencia de extremo libre, la base estará cubriendo todo el terreno protetico, incluido tuberosidades y papilas piriformes. Mientras que si es una base en relación a un terreno de vía de carga dentaria, las bases serán reducidas o casi inexistentes, se acuerdan de eso, no? Porque la función de soporte que transmitirá la base podrá ser de menor o mayor grado o peso según la vía de carga, cuando tiene mayor valor el diseño de una base de máxima extensión, cuando nos enfrentamos a un extremo libre o a un terreno osteomucoso de gran extensión, de importante extensión.
Siempre que haya una brecha es posible diseñar la base y colocar las piezas que falten. Pero hay casos en que eso no lo hacemos, así que no diseñaran bases cuando hay ausencia de tercer molar porque tampoco vamos a reponer el tercer molar. Lo mismo ocurriría si no tuviéramos que reponer un segundo molar, no diseñaríamos la base y no diseñaríamos la superficie oclusal para reponer el segundo molar. Les diría que este diseño que repone exclusivamente una pieza y que hace como colgar del elemento de anclaje toda una base, tratamos de evitarlo. Cuando es imprescindible colocarlo? Cuando esta la pieza antagonista presente, el 7 antagonista y bueno vamos a tener que para contener la oclusión brindarle.....
Pero es conveniente no hacer diseños de cantilever, diseños que estén anclados para reponer piezas de un solo lado.
Tampoco consideramos que vamos a reponer piezas y diseñar bases cuando no nos da el espacio para colocar la pieza, por lo tanto no será considerado como base el diseño de un diastemas o el diseño de una brecha muy disminuida.
Recuerdan que bases y vía de carga están en relación a que? Cuando consideramos, hasta cuando consideramos que la **vía de carga es dentaria** y cuando empezamos a considerar que la **vía de carga es mixta**. Hoy les decía que si hay presencia de extremo libre en términos generales decimos que la vía de carga es mixta pero muchas veces mantenemos pilares a ambos lados de la brecha y sin embargo deja de ser una vía de carga dentaria y pasa a ser considerada como vía de carga mixta. Entonces en términos generales decimos que la ausencia de una pieza hasta tres por lo menos, es vía de carga dentaria. Hasta 6 en el sector anterior es vía de carga dentaria, pero cuando tenemos extremo libre, cuando tenemos una brecha curva anteroposterior puede llegar a considerarse vía de carga mixta. Una brecha curva anteroposterior o anterolateral, esta limitada por los pilares pero las características de su extensión y su curvatura harán que se considere vía de carga mixta, por lo tanto su cobertura será de mayor extensión.
Que via de carga vamos a tener aca? Esta es la brecha anteroposterior curva, que debera ser considerada como una brecha a esxtremo libre desde el punto de vista del diseño de la base, para que esa base colabore en brindar soporte.

2-UBICACIÓN DEL ELEMENTO DE ANCLAJE

El 2º punto del diseño es la ubicación del elemento de anclaje. Entonces recuerden que vamos a ubicar los **retenedores** directos en cada **diente pilar principal**. Asi que el anclaje principal ira en el pilar principal y el pilar principal es el vecino a la brecha y se colocaran tantos retenedores directos, en principio se diseñaran tantos retenedores directos como pilares principales se encuentren. En este caso ubicaria uno aca, otro en el premolar otro en el canino, en el canino, en el premolar.

Van a tener mas adelante en cuenta el criterio de la **retención suficiente y no máxima** pero recuerden entonces que el criterio es, el elemento de anclaje principal enfrentado al diente pilar indiscutible que es el que esta limitando la zona de edentacion.
En ese sentido en función de los pilares que aparezcan hablamos de **anclaje puntiforme** cuando tengo un solo diente pilar claro, indiscutible, obvio que limita la única brecha que en este caso se presenta, en el caso de una clase II de Kennedy. Anclaje puntiforme es el anclaje, es decir, es el diseño de un gancho de un **retenedor directo único**.

Vieron que estaba escrito **anclaje lineal** y con esto queremos decir que cuando diseñamos dos ganchos , porque hay dos pilares principales hablamos de anclaje lineal, no confundan el termino lineal con que se genera entre ellos un eje, una línea lo que sea. Simplemente anclaje lineal es un **anclaje a dos ganchos.**
Según como estén distribuidos estos dos pilares, y por lo tanto los ganchos que irán en esos pilares, podrán estar estos pilares uno de cada lado de la arcada y hablo de un **anclaje lineal transverso**, podrán estar los dos pilares de un solo lado de la arcada y hablo de **anclaje lineal unilateral.**
Anclaje a **tres ganchos** porque hay tres pilares principales, hay dos brechas que generan tres pilares principales, un **anclaje triangular**, hay tres pilares principales, tres diseños de ganchos, o si vamos aumentando el numero de pilares ya pasamos a **anclajes poligonales** cuando hay mas de tres pilares principales. Este que es un criterio básico lo suelen confundir con otras cosas que no tienen nada que ver.

Vamos a ver que ocurre cuando empezamos a diseñar estos **retenedores** directos en estos pilares principales que enfrentan la o las brechas presentes. Les diría que cuanto más brechas estén presentes desde el punto de vista biomencanico del diseño, algunos problemas se van solucionando porque nos permite poner mas ganchos, que como ustedes saben el gancho que función cumple, principal? La de retención, y que queremos que el aparato logre desde el punto de vista, en el momento de su instalación, que sea estético, que hable bien, que mastique bien, pero que retenga. Así que a medida que tenemos mas brechas tenemos mas posibilidad de poner mas ganchos y que el aparato retenga mejor.

Bueno piensen entonces que en ese caso primero que vieron de clase II de Kennedy, yo ya diseñe la base protetica, que en este caso si es una rareza porque deja aparte la tuberosidad y es el caso de tuberosidades que no van a ser intervenidas quirúrgicamente y que generarían una traba muy seria si la cubriéramos con acrílico. Pero en términos generales es diseñado de máxima extensión la base protetica, tengo un pilar y coloco un gancho . Este anclaje puntiforme una vez que diseño ese aparato, anclado en una sola pieza, hará que ese aparato instalado en boca tenga cierta posibilidad de movimientos no queridos, involuntarios que denominamos **rotaciones**.

El aparato tendera a moverse cuando funcione en boca anclado a ese diente, con un movimiento que denominamos **rotacion**. Que es la rotacion del aparato protetico, moverse en el espacio alrededor de un eje de giro. Cada vez que diseño un gancho, un elemento de anclaje principal, la prótesis tendera posibilidades de moverse en el espacio y rotara alrededor de un eje de giro que es virtual, es imaginario y esta pasando generalmente por el apoyo oclusal de este gancho
.
Vamos a hablar asi de **tres ejes de giro** que van a provocar movimientos proteticos. El **eje de giro A** que es un eje de giro vertical, el **eje de giro B** que es el eje de giro transversal y el **eje de giro C** o eje de giro longitudinal, eje largo denominado en algunos textos, eje sagital, pero nosotros nos quedamos con el termino vertical, transversal y longitudinal. Estos tres ejes de

giro virtuales, imaginarios harán .....cuando el paciente coma, hable, mastique, cierre o abra dependiendo del alimento interpuesto entre las arcadas, podrá provocar rotaciones del aparato. Y están dibujadas un poquito acá por estas flechas indicado que el aparato tendrá un **movimiento en un plano del espacio que le es perpendicular al eje de giro que lo provoca.**
Quiere decir que si analizo el eje vertical de giro voy a encontrar que el aparato podría rotar en el plano horizontal, es decir un eje de giro que es perpendicular, un plano perdón que es perpendicular al eje de giro que provoco la rotacion.

Si analizo el eje de giro transversal a la cara? pasando por el único gancho que estoy diseñando, el aparato tendera a moverse sagitalmente, porque ese es el plano que le es perpendicular al eje de giro transversal. Y si analizo el eje de giro longitudinal a la arcada el aparato tendera a tener un movimiento visualizable en el plano frontal, porque ese es el plano perpendicular al eje longitudinal.Esta entendido eso? Si ustedes comprenden eso van a ver que analizando cuantos o que ocurre en cada plano podremos ir evitando la rotación de los aparatos. Es importante que recuerden que estos movimientos de rotación se generan y se estudian para cada diente pilar que recibe un gancho , que recibe un retenedor directo.

Para cada diente pilar donde yo coloco un retenedor directo analizo los tres ejes de giro posibles y veo si las rotaciones las controla ese gancho o no las controla ese gancho.
Entonces analizamos si un único gancho , si un anclaje puntiforme, si un aparato protetico con un único gancho y una base a extremo libre por ejemplo la de la clase II es biomecanicamente estable. Entonces decimos, bueno, cuando el paciente mastica e interpone entre las arcadas un elemento pegajoso e intenta abrir la boca se genera una fuerza de extrusion importante que tiende a desalojar la base protetica de su terreno y debo pensar que la retención y fijación de este gancho único impedirá esa extrusion.
Cercano al gancho , cercano al pilar principal, si la retención fue bien estudiada, en esta zona de la base protetica, puede que la rotación en sentido extrusivo se controle. Sin embargo a medida que nos alejamos de la base protetica, esta palanca aumenta y las fuerzas extrusivas logran desalojar el aparato.
Si no logran desalojar el aparato porque me extreme en la fijación y en el diseño retentivo del gancho, y no es muy fácil que sufra una extrusion, del punto de vista mecánico puede no estar tan comprometida la estabilidad protetica, pero del punto de vista biológico ese diseño contra quien esta atentando, porque la fuerza se sigue generando y hay tensiones.....contra quien esta atentando? Contra la biología del diente pilar , quiere decir que analizando entonces el anclaje puntiforme del punto de vista biológico y mecanico no es suficiente un solo gancho .

Si analizo en sentido opuesto, como funciona un diseño a un solo gancho cuando el paciente mastica y tiende el aparato a intruirse en el terreno protetico, ocurre lo mismo. Si hay soporte por el elemento de anclaje que justamente en este dibujo no esta, pero si esta el elemento metálico que brinda soporte que es el apoyo oclusal, cercano a la zona del diente pilar y el anclaje con soporte la intrusión esta bastante controlada. Pero a medida que nos vamos alejando en el extremo libre nada esta impidiendo que esta base protetica se intruya con mas severidad. Quiere decir entonces que el **anclaje puntiforme** tiene entonces mucha **problemática desde el punto de vista mecánico** y esta entonces **contraindicado.**
Ese análisis que hicimos recién contraindica el anclaje puntiforme por la rotacion que se produce en el plano sagital.

Habrán visto que la visión que teníamos de la base protetica, era una vision sagital. Quien estaba produciendo esa rotación, que hacia que se intruyera la base o se extruyera sin control en las zonas mas distales de la base, un eje de rotación de que tipo? Transversal. Esta base anclada en un solo diente, olvídense de este otro conector , piensen en una base única, un pilar y un gancho, esta base anclada en un solo diente, cuando analizo ahora el eje de giro

vertical, ocurre que esa base rotaria hacia lingual, en este sentido en el plano horizontal y vean que la rotación es mas importante también a medida que me alejo del sitio, por lo tanto **se agrava esa rotación sobre todo si el terreno protetico es desfavorable**, piensen en un reborde muy reabsorbido, muy plano, este movimiento rotacional en el plano horizontal se ve agravado porque además de este anclaje principal no ser suficiente para controlar la rotación tampoco.....(cambio de lado)

Y entonces desde el punto de vista frontal , cual seria el movimiento a visualizar? Bueno, que cuando el paciente mastica de ese lado, con una base anclada en un solo pilar, puede producirse intrusion de las piezas artificiales del lado vestibular y extrusiones del lado lingual o viceversa dependiendo de la instancia de su masticacion, un movimiento en este sentido visualizable entonces en el plano frontal.
Tampoco controla un solo gancho esa rotacion, por consiguiente decimos que ese anclaje puntiforme, como norma de anclaje debera ser transformado en un anclaje a dos ganchos, a dos retenedores directos.

El anclaje puntiforme deberá ser transformado en un anclaje lineal. Si tengo dos ganchos, esa rotación se controlaran o no. Entonces es lo que vamos a analizar y es lo que yo les decía, que para cada diente pilar con su gancho vamos a analizar los tres ejes de rotación, para otro diente pilar con su gancho analizamos su eje de rotación.
Que quiere decir transformar el anclaje puntiforme en lineal poner dos ganchos, agregar otro retenedor directo, si? Ese es un anclaje lineal, tener otro retenedor directo.

Cuando analizamos el anclaje lineal se ven compensadas por la presencia del **gancho** que se ubica en la **hemiarcada opuesta**, se ven compensadas las rotaciones en el plano horizontal porque las conecta, se conecta ahora esta base y este anclaje a través de un elemento rígido al otro gancho y es imposible, seria visualmente imposible que la rotación en el plano horizontal ocurriera por la retención que brinda y fijación que brinda el gancho de la otra hemiarcada.

Del **punto de vista frontal** de la rotación en el plano frontal con un eje largo, ocurriría lo mismo, la presencia del otro gancho estaría impidiendo la rotación en ese eje largo. Hay una rotación que controla poco el anclaje lineal convencional del gancho que es la rotación en el plano sagital, producida por los ejes transversales que pasan por cada uno de los ganchos. No va a ser suficiente muchas veces con diseñar las clases II a dos retenedores y habrá que como norma de anclaje complementar el anclaje lineal con la retención indirecta.

Habiendo una **retención indirecta** que ustedes recuerdan que es u soporte extra que lleva el diseño del aparato, un soporte dentario extra, decimos que el aparato esta **apoyado en dientes alejados del eje de giro** transversal, en una zona alejada y rígida. Si esto intenta extruirse en el plano sagital, cuando el paciente mastica con un alimento pegajoso interpuesto o con alimentos convencionales, tendera a hundirse en un sector mas anterior.
Pero si en un sector anterior el aparato esta soportado en otros dientes, si amplíe mi superficie de apoyo en otras zonas de la arcada, la rotación distal o rotación en el plano sagital, provocada por un eje transversal esta controlada.

Así que decíamos que seria conveniente entonces que muchos **anclajes lineales como norma de anclaje** sean transformados en, se completaran con la retención indirecta o bien **se transformaran en anclajes en superficie que son mas estables**.

Cuando ocurre eso? Vean la misma situación de **clase II**, pero ahora el paciente tiene una brecha adicional, tiene una subclase, por lo tanto a medida que aparecen las subclases se genera la posibilidad de colocar tres retenedores directos. Si puedo colocar 3 retenedores

directos porque aparecen ahora 3 pilares principales ese anclaje que era un anclaje lineal, de pronto complementado por algún retenedor indirecto, que en este caso es directo se transforma en un anclaje en superficie que, de que características es? Triangular, porque es a 3 ganchos. De todas maneras siempre decimos, si esa superficie contuviera a la brecha que no tiene anclaje, la silla o la base, que no tiene anclaje principal en su extremo, seria aun mas estable, pero eso es desde el punto de vista del diseño convencional impensable en las clases II. Mas que esto para las clases II, no vamos a poder lograr. Siempre va a quedar esta base a extremo libre por fuera de un triángulo de sustentación contenido por los retenedores directos que diseñe.

Las **clases I** de Kennedy, se analizan del punto de vista de la problemática que no controlan, ya que las clases I de Kennedy tienen 2 pilares principales, por lo tanto 2 retenedores directos para diseñar, se analizan como a partir del análisis que hicimos de la clase II, con el gancho en la hemiarcada opuesta.
Que no controlara un diseño de clase I de Kennedy convencional a 2 ganchos? lo mismo que la clase II a 2 ganchos no controla la rotación en el plano sagital. Es decir que esta base se extruya cuando el paciente mastica y abre su boca o que esta base se intruya y para eso complementamos en los diseños convencionales de clase I nuevamente, el anclaje a 2 ganchos, lo complementamos con la retención indirecta, recuerden que si me apoyo por ejemplo con un gancho continuo en dientes anteriores, se supone que si el aparato no puede intruirse en ese sector anterior, tampoco se podra extruir en las partes distales donde se encuentra el extremo de las bases.

También ocurre lo mismo en las **clases I con subclases**, ahora vemos en este diseño una clase I a la cual se agrego una subclase, faltan las piezas anteriores y eso que provoca, que aparezcan nuevos pilares principales y como primer norma de anclaje les dijimos en cada pilar principal, que se ubica, un retenedor directo y si yo ubico un retenedor directo aquí y otro aquí y otro aquí , he generado un anclaje en superficie. Vean que esta superficie de anclaje esta conteniendo una base protetica anterior y decimos, los movimientos de esa base protetica anterior son casi inexistentes porque esta contenida en un polígono de anclaje que impide las rotaciones.
Esta un poco menos fácil el razonamiento para las bases que se encuentran alejadas de ese polígono de anclaje . Pero de todas maneras, les dijimos de que el anclaje lineal se transforma en un anclaje en superficie , controlara estas rotaciones en el plano sagital.

Recuerden también que estamos haciendo , como verán ustedes, un análisis casi exclusivamente mecánico del diseño de clase I y clase II, y que en el diseño intervienen mas factores para el logro de la estabilidad protetica. Muchas veces cuando nos enfrentamos a casos difíciles de clase I y clase II de Kennedy con brechas muy extensas, si bien desde el punto de vista del anclaje mecánico no podemos lograr mucho mas, porque mas de 2 ganchos no se pueden poner, y ganchos con retenedor indirecto y mas no podemos poner, habrá que explotar al máximo los otros elementos de diseño que brinden estabilidad protetica, como por ejemplo la extensión de las bases, el tipo de oclusión que le vamos a brindar al paciente.

Otro anclaje lineal que analizamos según el grado de inserción o el tipo de inserción , es el que se presenta en las **clase IV**. Nuevamente en una clase IV de Kennedy, donde hay una brecha anterior, se generan cuantos pilares principales? Dos, los mas claros, **primera norma de anclaje**, visualizo los pilares principales y en cada pilar principal que diseño: un gancho.
Si tuve que diseñar un gancho en este premolar y un gancho en este premolar que tipo de anclaje se resolvió? A dos ganchos, se resolvió un anclaje a dos, se resolvió un **anclaje lineal**. Este anclaje lineal, un aparatito que vaya anclado acá , acá y que tenga una base, será estable?Es suficiente los ganchos? Para la clase IV ocurre lo mismo que para la clase I, para la

clase II y si no hubiera ganchos en el sector posterior que con su brazo retentivo estuvieran impidiendo que se desalojara la protesis cuando el paciente incide la muzzarella y abre, si no anclo atrás con el gancho del premolar no va a ser suficiente. Va a hacer asi, y acá va a venir el mini aparatito con los 2 ganchos que le hicieron para la clase IV.
Por lo tanto la **clase IV necesita que amplie la superficie de soporte y retencion** a mas piezas generalmente ubicando esos terceros y cuartos retenedores, en áreas que reciben muy bien esos anclajes, como el área del molar 6 y 7 que tienen muy buen implante y transformar entonces la clase IV de un anclaje lineal que no controla la rotacion, en sentido extrusivo del area anterior, transformarla en un anclaje en superficie.

Quinta o cuarta norma de anclaje: el anclaje en superficie es mas estable que el anclaje lineal.

Otra situación de anclaje lineal, que trataríamos de no diseñar aparatos pequeños a 2 ganchos. Esto es la **clase III** de kennedy. Una única brecha unilateral donde se visualizan 2 pilares principales, uno a distal de la brecha y uno a mesial de la brecha. Primera norme de anclaje, en cada pilar principal pongo un gancho . Pongo un gancho en premolar, pongo un gancho en molar. Este diseño unilateral y una base no? Como seria la base, para este caso intercalar? De máxima extensión o de mínima? Reducida o mínima dependiendo de los dientes a colocar. Bueno la base ya se que va a ser reducida o mínima y ya se que tengo que poner 2 ganchos. Este aparato unilateral a 2 ganchos es estable? No, pero que otro factor no controla este aparato? **No controla la rotación en el plano frontal**, aquella que producía el eje de giro longitudinal o eje largo, y que si el paciente mastica con las cúspides vestibulares, el aparato se hunda en vestibular y se levante en lingual. Y si mastico del otro lado, se va a hundir de lingual ..... por lo tanto la rotación que se genera, por el eje longitudinal, no esta siendo controlada por este tipo de diseño a 2 ganchos dispuestos del mismo lado de la arcada. Si hay que hacer este diseño, **hay que transformarlo en un anclaje en superficie**, y coloco un gancho mas, coloco un retenedor directo mas, del otro lado de la arcada para las clases de edentacion unilateral con pilar posterior y a esto se le denomina **retención de arco cruzado**. En Stewart lo van a leer con estas características y nuevamente transformamos el anclaje lineal en un anclaje en superficie que es mas estable.

A medida que surgen las subclases, reitero, eso nos da posibilidades que al aparecer nuevos dientes pilares pueda poner mas ganchos, ampliar el anclaje a mas piezas y obtener diseños mas estables.

Vean el caso de la **clase III sub 1**, a 4 ganchos y en este caso lo mismo una clase III sub 1 a 4 ganchos. Les muestro esta imagen y retenganla, para que vean la diferencia que tiene con la clase II o la clase I, donde también se generan adicionando otros ganchos o complementando con retenedores indirectos, se generan anclajes en superficie que generalmente son triangulares, pero les decía, hay una base protetica que siempre va a quedar por fuera de ese anclaje en superficie.

Se dice que el **anclaje III sub 1** resueltas por ejemplo a **4 ganchos** son los **diseños mas estables** proteticos removibles, porque todas las bases que podrían sufrir posibles rotaciones, están contenidas por elementos de retención en todos los extremos y por eso entonces estas superficies de anclaje son evidentemente las mas estables. Tiene posibilidades de rotar alguna de estas bases, si analizan que ocurre con este gancho, con este y con este , siempre verán que el otro gancho , el de la arcada opuesta o el de la misma arcada, estará evitando algún tipo de rotación que estará provocada por algún eje de giro de los que estudiamos.

Hay un elemento en el diseño que decimos, primer norma de anclaje: en cada pilar principal un retenedor directo. Esto lo deberán modificar cuando el pilar principal que es el obvio, el vecino a la brecha, no esta en buenas **condiciones periodontales**. Por lo tanto esa primer regla de anclaje a veces se deberá modificar por la debilidad periodontal que tenga la pieza pilar principal, denominada así porque esta limitando la brecha, pero no va a recepcionar el anclaje principal porque no va a estar bien desde el punto de vista periodontal y por lo tanto habrá que trasladar el diseño a piezas que estén mucho mejor desde el punto de vista periodontal. Trasladar entonces el elemento de anclaje a piezas alejadas de los pilares obvios porque del punto de vista periodontal no se encuentran en buen estado.

Dentro de la ubicación del anclaje dijimos que no solo hablamos del **numero y distribución** de los ganchos, cuantos ganchos y donde los ponemos, sino que debemos considerar de esos ganchos algo muy importante, que son los elementos que brindan soporte que son los **apoyos oclusales.**

APOYOS OCLUSALES

Vamos a pensar ahora en donde y como diseñar los **apoyos oclusales**. Esto es repaso porque ustedes ya lo saben y recuerden que en brechas intercalares o en casos de via de carga dentaria, el dibujo, el diseño del apoyo oclusal se hará **vecino a la brecha**. Es decir que los apoyos oclusales se indicaran en los pilares principales en zonas cercanas a la brecha , de tal manera que un aparato apoyado en los pilares, transmitirá las fuerzas a los mismos y a través de su sistema periodontal al terreno osteomucoso.

No es así en los casos de **vía de carga mixta**, en los casos de vía de carga mixta recordaran que debo diseñar, debo dibujar un apoyo oclusal en zonas de pilar principal **alejadas de la brecha** y esto recuerden, que por aquel criterio de que el apoyo oclusal vecino a una brecha a extremo libre solo hará al recibir la fuerza que el diente pilar se tumbe hacia la brecha, sufriendo una fuerza no beneficiosa para su sistema periodontal y el hueso, provocando diastema, interrumpiendo la continuidad del arco.
Mientras que si lo traslado a una zona opuesta a la edentacion a extremo libre, la continuidad del arco y el punto de contacto harán que ese apoyo oclusal transmita la fuerza que recibe, en el eje longitudinal o en el eje mayor del diente, lo cual es biológicamente mas aceptable.

Ya saben entonces cuantos ganchos poner, donde ponerle los apoyos, dependiendo del anclaje, dependiendo de la vía de carga y por ultimo a veces necesario la ubicación de los **retenedores indirectos**. Ya vieron que si, muchas veces es necesario la ubicación de retenedores indirectos, sobretodo cuando se trata de una clase I o II de Kennedy donde tengo que compensar el anclaje lineal en un anclaje en superficie porque agrego un elemento de soporte mas.
Se dice que el **retenedor directo**, recuerdan , debe estar diseñado en zonas dentarias lo mas **alejado** posible al **eje de giro**, pero su ubicación en posteriores determina que con tomar un diente mas y agregar un apoyo oclusal mas, conectado al resto del aparato es suficiente para controlar la rotación en el plano sagital.
También si me apoyo en muchos dientes haciendo diseños que luego veremos denominados de máxima cobertura, si hago un apoyo dentario al máximo de todos los remanentes dentarios de las clases I y II de Kennedy, haciendo diseños de máxima cobertura como cuando utilizo una base singular o como cuando utilizo una placa lingual, les diría que estamos considerando allí también la retención indirecta, ampliando el anclaje a otras piezas.

Ahora llevo el **razonamiento inverso**, he puesto tantos ganchos como dientes pilares van surgiendo, pero no pueden surgir 5, 6, 7 pilares que a veces hay hasta 6, 7 y en cada uno

ponerle un gancho. Primero entonces como noción, como les decíamos de **retención suficiente y no máxima**. Y entonces cuando es posible ir retirando retenedores directos, ganchos con todas sus estructuras, cuando es posible que los anclajes en superficie de tipo clase III sub 1,2,3 por ejemplo donde aparecen 1, 2, 3, 4, 5, retenedores directos es mas factible mantener el anclaje en superficie..... Si tuvieran que sacar de todos estos algún gancho con todo lo que el gancho lleva de diseño: brazo activo, brazo pasivo y conector. Que vamos a eliminar? Los brazos, pero **siempre vamos a dejar el soporte**, así que lo que eliminamos son los brazos y dejamos entonces al soporte incluso como retención indirecta.
Si tuvieran que eliminar entonces todo el soporte de brazos activos y pasivos de alguno de los ganchos , por cual optarían? Entre sacar un gancho de un molar y sacar el gancho de un canino o un premolar? El que tenga menor implante periodontal, el que tenga mayor afectación estética, quiere decir que desde el punto de vista estético podría eliminar algún gancho de algún canino, siempre dejando algún elemento de soporte como en este caso que se dejo un **macrosoporte**, denominado **macroapoyo.**

Quiere decir que a veces **ese anclaje se puede ir reduciendo**, lo mismo ocurre acá , es una clase III sub 1, un aparato en el cual se reponen 2 piecitas. Cuanto menos metal tenga en boca el paciente , mejor, y se decidió retirar el brazo activo de una pieza anterior.
Recuerden que en los casos resueltos por el sistema de utilización de **retenedores tipo DPI o DPA** donde el diseño se concibe por las características de esos ganchos, sus particulares componentes y la preparación de boca que se efectúa, es factible que se haga un diseño estable con anclaje a 2 ganchos y sin necesidad de retención indirecta ni transformarlo en superficie. Ya lo analizamos, porque es estable, quien brinda la estabilidad .
Suspendemos acá y nos vamos a la clínica.

J) DISEÑO DE LA PPR II

.....Del punto de vista del diseño, la conexión de anclaje, debe ser visualizada como algo mas que estar completamente formado por el equilibrio y nada mas.
Recordaran que lo que formaba el aparato protetico.....en realidad son los mismos, pero el concepto del diseño de la conexión del anclaje, esta muy relacionado o presta mucha atención, sobretodo cuando empiezan a aparecer los casos a **extremo libre** , que han sido muy estudiados desde el punto de vista preotetico y que abundan en las resoluciones de prótesis parcial removible.

Comprenderán entonces que la conexión de anclaje es un elemento relacionado a la vía de carga que va a tener ese aparato. Cual va a ser la vía por la cual va ese aparato transmitirá sus cargas recibidas por la oclusión. Y entonces hablamos de vía de carga dentaria y de vía de carga mixta.

En las situaciones de vía de carga dentaria no hay problema nunca sobre la filosofía de diseño relacionada a la prótesis parcial removible**. Siempre la conexión del anclaje en la vía de carga dentaria va a ser rígida**. Mientras que el tema, el gran tema de la prótesis esta cuando aparecen reitero, extremos libres, sobretodo el maxilar inferior donde el problema de extensión de brecha, reabsorción del reborde alveolar residual, retracción del frenillo anterolingual, que esta limitando mucho la conexión mayor y su diseño, problemas periodontales que en el maxilar inferior nos llevan a que tengamos un problema en el terreno protetico porque los espacios son mínimos, menores en el maxilar inferior, hacen o han hecho que la literatura protetica oriente su filosofia de diseño hacia.....

En la vía de carga dentaria entonces recuerden que sobretodo si el terreno es favorable: hay bóveda, dientes pilares de coronas clínicas de tamaño convencional?, brechas intercalares cortas de no mas de 3 dientes. La conexión de anclaje es aquella estructura que recuerdan por definición que conecta el elemento de anclaje a la base, se ve un tramo rígido dental y saben que la vía de carga se transmitirá al diente pilar y periodonto y ese aparato funcionara estable sin prejuicio de la mecánica ni la biología de la preparación??
Lo que debemos pensar es como solucionar los casos de **extremo libre**, donde ya ubicamos tranquilamente los dientes pilares sino que..... buscamos, como esta dibujante francesa y colega ha representado en este esquema, nos estamos apoyando en un terreno dual, esta apoyado por un lado en el terreno osteomucoso y en el otro en el diente pilar . Que importancia tiene eso? Lo hemos analizado pero lo reiteramos. Un único aparato , como podría funcionar, se han preguntado los protesistas, como podría funcionar sin producir lesiones al terreno protetico y mantenerse estable, si la capacidad de depresión, la depresibilidad de la mucosa que tiene el terreno óseo, puede generar hasta 4 mm, esta diapo es vieja, hasta **4 mm se puede intruir el terreno osteomucoso** debajo de una base, mientras que el **anclaje** el gancho que esta anclado en el diente pilar lo hará en **décimas de mm**. Algún perjuicio, alguna problemática va a ocasionarse. Y es por eso que se orientan los diseños desde el punto de vista de la conexión del anclaje que justamente ocurre en ese escalón donde sube un pie a un terreno y baja un pie al otro, tratando de ver de que manera un mismo aparato puede proteger ambos, ese terreno dual , esa dualidad de soporte a nivel dentario y mucoso.
Así hablamos de, así los consultamos a ustedes cuando les decimos, bueno, muy bien ya llegaste a la etapa de diseño y queremos que nos digas: estas frente a una clase I de Kennedy, como orientas tu diseño? Entonces empiezan a decirnos, bueno: el Ackers, la barra lingual, desordenan la filosofía del diseño que es lo que queremos transmitirles hoy.
Frente a la situación de presencia de extremo libre, tienen que tener lo que llamamos una filosofía de diseño bien claro en la conexión del anclaje.

Que tipo de aparato se puede diseñar para estos casos, clases I de Kennedy, clases II de Kennedy y sobre todo maxilar inferior.

- **Aparatos de conexión labil**
- **Aparatos que denominamos de maxima cobertura**
- **Aparatos semirrigidos**

Ya conocen todos estos términos, ya conocen los criterios, pero como van a ir adquiriendo, por el diagnostico local y la aparatologia que tienen entre manos, cada vez mas conocimientos, es necesario que orienten entonces, su diseño de los extremos libres, hacia estos 3 tipos de prótesis. Entonces si les preguntamos: como podemos resolver una clase I de Kennedy, tienen que orientarse en ese criterio, decir: bueno puedo hacer aparatos de máxima cobertura, o puedo hacer aparatos semirrigidos o puedo hacer aparatos con conexión labil.

CONEXIÓN LABIL
La **conexión labil** ya estuvimos hablando y dijimos que podía ser de 2 características. Que quiere decir conexión labil? Es tratar de que la base tenga posibilidad de moverse frente al terreno mucoso y si el elemento de anclaje esta con buena fijación en el diente pilar no lo hace.

TIPO BISAGRA
De que nos sirve entonces la conexión labil? Que **toda fuerza** que reciba la base a extremo libre, no sera transmitida al diente pilar a través del apoyo o del anclaje, porque **se interrumpe**, por un movimiento que le es permitido a la base y que lo provoca: si es articulada, una articulación, las articulaciones mas sencillas, recuerden son de **tipo bisagra**, de tipo

charnela. Es como cuando nos permite una bisagra, abrir una puerta, una ventana y que consiste en dos partes. Ven acá , algún sistema de vástago pasante, y otro sistema con orificio que permite que pase por ahí, haga su movimiento de articulación. Ese dispositivo metálico esta soldado a las distintas partes metálicas del aparato, incluido en el acrílico de la base y permitirá la intrusión de la silla , cada vez que el paciente muerda.

Es un criterio sano de decir , bueno todo lo que se quiera intruir en el terreno mucoso la base lo hará , porque la articulación lo permite y no transmite fuerzas al diente pilar . A quien esta protegiendo la articulación, al diente pilar . Pero del punto de vista de la protección del terreno osteomucoso, se ha visto que la perjudicada a lo largo de los años por ese movimiento incontrolable de poder intruirse todo lo que quiera, se basaba en que se recuperaba rápidamente luego de que la presión de mordida cedía. Pero sabemos que la recuperación de la mucosa debajo de la base, no es una recuperación rápida, es un recuperación de que tipo? **Viscoelastica**, y por lo tanto que ocurre con esa base al cabo de mucho tiempo de uso? Termina siempre ejerciendo **presión sobre el terreno osteomucoso**, produciendo entonces, el efecto no deseado sobre el terreno osteomucoso aunque no lo produzca sobre dientes pilares.
Produce la bisagra mayor reabsorción ósea y no tiene ninguna capacidad de tomar por si misma una posición inicial porque el dispositivo no lo permite.

Por otro lado están los mecanismos que manejamos en ..... cuando están indicados las bisagras, las proveen los laboratorios, los laboratorios agregan un costo en esto y se piensa a veces que por hacer un diseño de bisagra estamos haciendo de pronto un buen tratamiento y si lo razonamos deberíamos.....
En definitiva es un procedimiento que tratamos de no recurrir a eso ¿?

HENDIDURA
Lo que si hacemos como conexiones labiles en nuestro medio,..... si los orientamos bien , estamos acostumbrados a diseñarlos y ustedes van a diseñar muchas **conexiones labiles elásticas**, es utilizar el mismo criterio de que la base se intruya lo que le permita, ahora un **dispositivo interruptor**, que es una **hendidura** entre la rejilla, una hendidura entre la base y lo que conecta el recorrido del elemento de anclaje.

Esta figura que ven acá es doble, son diseños que, acá no esta tan claro , pero que cuando es una doble hendidura porque cuando es una clase I se dice diseño en alas de mariposa.
Bueno este tipo de prótesis hace que todo esfuerzo que reciba a través de los dientes artificiales en las bases será factible de aliviar al diente pilar porque llegara muy lentamente, esa fuerza a través del conector mayor que fue hendido y que es conectado el elemento de anclaje. Entienden ese criterio?
Y porque decimos que es labil porque le hacemos la hendidura en un conector mayor, nos hace explotar la capacidad elástica de un metal que entonces en vez de ..... rígido, un metal que esta como separado en 2 , permite que se .....

Se corre cierto **riesgo de transformar estos conectores mayores en conectores elásticos**, recuerden que el primer requisito del conector mayor es unir todos los extremos del aparato y que sea absolutamente rígido. Por eso para hacer una conexión labil elástica en el maxilar inferior, donde las dimensiones son mínimas, habrá que hacer un buen calculo de si esta indicado o no. Cada una de estas soluciones tiene su indicacion precisa y no pueden ser universales en su uso.

Si tengo un flanco lingual muy reducido, les diria que la conexión labil elastica esta contraindicada para el maxilar inferior. Porque vean que son como 2 barras linguales, una que

tendra de 3 a 4 mm de ancho, otra que tendra de 1 mm a 2 , mas la hendidura que lleva una separacion, mas la regla de los 3 mm hacia el margen gingival , mas la separacion del borde inferior de la barra con respecto al frenillo. Quiere decir que si vamos sumando, deberiamos contar con flancos linguales de 11 mm, 10 u 11 mm que ustedes bien saben no siempre los van a tener.

Si es muy aplicable para el maxilar superior, donde tengo el paladar, puedo hacer un conector mayor importante tipo placa palatina, efectuar una hendidura y hacer que esta conexión del diente pilar que recibe el anclaje, se interrumpa por la misma y la base entonces pueda tener una intrusión mínima que no arrastra consigo al diente pilar y lo protege.
Recuerdan que la hendidura tiene que tener un **espacio mínimo**, esa es muy grande, se dice que es del grosor de una hoja de papel y es preferible que siempre traten de hacer las hendiduras por detrás del primer diente artificial, para que ese efecto antiestético de estar partida la base, que se traslada a vestibular no se visualice si el diente es muy anterior.

Tienen **indicación precisa** las conexiones elásticas labiles del maxilar superior, para los **casos de clase II** de Kennedy. Sobre todo si el pilar anterior del extremo libre es un incisivo lateral, un incisivo central.
El segundo tipo de aparatos para extremo libre, ya vimos aparatos de conexión labil, con respecto a la conexión labil es muy común que encuentren en los textos hablar de **rompefuerzas**. El hecho de colocar una bisagra o hacer una hendidura, o sea que interrumpe la fuerza que se transmite al diente pilar desde la base, ha sido mencionado en la literatura como un rompefuerzas. El termino no es adecuado, las fuerzas no se rompen, sino que se maneja el termino adecuado: **orientador de esfuerzo** porque la conexión labil lo que hace es orientar de mejor manera el esfuerzo hacia el diente pilar.

MAXIMA COBERTURA
Bueno habíamos hablado de los diseños de **máxima cobertura**, cuando diagnosticamos y para las brechas a extremos libres con que condiciones tenemos los dientes naturales.
La **máxima cobertura** en los aparatos esqueléticos es cuando utilizamos como conector mayor, un conector que pasa por **todo el terreno protetico**, entonces cuando utilizo una **placa lingual**, como conector mayor del esqueleto, que se apoya en los cingulos, que pasa por los márgenes gingivales y que toma contacto también con el terreno del flanco lingual, aunque este aliviado en esa zona , estoy haciendo una máxima cobertura de ese terreno, y verán que la conexión en ese caso es rígida.

Los aparatos de máxima cobertura son conexiones rígidas para la case I, si quieren . Cosa que estaría como contrapuesto con lo que acabo de decir, va a decir , pero como? No es que tenemos un terreno dual, con el mismo aparato no puede funcionar igual, un único esqueleto apoyado en terreno osteo mucoso, pero que es lo que esta ocurriendo, a ver si se dan cuenta, como esta compuesto ese terreno?

Tengo un , como le gusta decir a un colega, acá estamos en la medianoche protetica, porque ya se le han ido apagando y perdiendo los dientes y le quedan 3, entonces si le quedan 3 dientes pilares, entonces bueno, los tengo que proteger, pero un aparato que intente protegerlo seguramente va a resultar poco confortable, poco cómodo , entonces que se dice: si yo cubro y me apoyo y tengo soporte amplio en todo el terreno protetico, descargo todas las fuerzas, pero por lo menos, también se distribuyen de igual manera en todo el terreno.
Quiere decir que cuando **el remanente dentario es mínimo**, hay mínima presencia de piezas remanentes dentarias, puedo diseñar aparatos de máxima cobertura y sobre todo, como segunda indicación, es cuando puedo tener mas piezas, puede ser una arcada convencional de

clase I, vean aca de premolar a canino o de premolar a premolar,pero del punto de vista periodontal son todas **piezas con cierta labilidad periodontal**, donde hay un poco de riesgo si yo hago otro tipo de solucion protetica y prefiero con un único aparato, como ferulizarlos entre si a través de su conector mayor utilizando por ejemplo , como ven aca un conector mayor, que ustedes me dirán cual es, que pasa solo por el terreno dentario, **la barra cingular**, que en realidad es como una placa metálica que se apoya en todo el largo coronario, y preferimos para diseñarlas que sean coronas de buen largo y que entonces hagamos de estos aparatos de máxima cobertura como una **indicación de prótesis periodontales**. Es el segundo ejemplo entonces, muchos se enfrentaran a esta situación.
Y a veces verán que con la situación de escasez de flanco lingual y posibilidad de transcurrir con un conector mayor que no sea cubriendo al máximo el terreno protetico, tenemos que hacer diseños de máxima cobertura, porque se impone el diseño del conector mayor, pasando por dientes con barra cingular o con mordientes en el margen gingival , es decir por imposición del diseño del conector mayor.

SEMIRRIGIDAS
Y por ultimo que otro tipo de prótesis , que otra filosofía de solución de extremo libre, hacia cual otra filosofía me oriento en el extremo libre cuando tengo..... sobre todo clase II de Kennedy, hacia la prótesis que denominamos semirrigida. Cuales son las prótesis semirrigidas? Las que utilizan como, ahora el recurso cual es? Ni interponer un dispositivo como en las prótesis articuladas, el recurso no es a través del conector mayor, como en las de máxima cobertura, sino que **el recurso ahora es a través del elemento de anclaje.**

Se diseña un elemento de anclaje de tipo **DPA o DPI**, que por la preparación del diente pilar que efectúa y por el diseño del elemento de anclaje, harán que ese aparato pueda, en función del lecho del diente pilar , rotar el apoyo en el y producir cuando el paciente ocluye una intrusión relativamente controlada y relativamente estudiada cuando los dientes pilares tienen **índices biológicos positivos, estricta indicación** para las prótesis semirrigidas es poder diseñar estos elementos de anclaje en dientes pilares con índices biológicos positivos. Y esto no solo incluye no solo la corona del pilar o su raíz o su periodonto , sino a su relación del diente pilar en el arco, a su tamaño coronario, a su tamaño radicular no solo de la pieza en si, si no sobre la acción en el arco, que no haya diastemas , que no hay perdida de punto de contacto proximal.
Indices biológicos positivos de los pilares, sumado a que este elemento de anclaje se conectara a un conector mayor, que no va a impedir que esa rotación del elemento de anclaje se produzca, recuerden que el DPA o DPI puede rotar respecto al ..... no tiene ese gancho fijacion, sino que permite una rotacion para permitir la intrusión de la base y entonces tiene que estar conectado ese elemento de anclaje a un conector mayor que permita esa rotación.

Si el conector mayor esta apoyado en un terreno rígido, la rotación no le es permitida. Por lo tanto, si no pueden diseñar conectores mayores de tipo barra lingual o barra sublingual, que no toma reitero, contacto con el terreno rígido, entonces tampoco estamos haciendo diseños de prótesis semirrigidas, no por hacer uso de un DPA o DPI yo digo que estoy haciendo una solución protetica semirrigida.
Es un concepto mayor al exclusivo de la conexión dentaria o del esqueleto en si. Ya entendieron el criterio, es decir que eso les facilita mucho la tarea para los que tengan que diseñar entonces, se enfrenten a clases I o II y ya van viendo: bueno tengo **dientes pilares** con buenos índices biológicos o no, tengo buen **flanco lingual** o no, tengo dientes pilares con **labilidad periodontal**, tengo 3 dientes remanentes, tengo un maxilar superior con un pilar lateral y un extremo libre. Entonces ya tienen .....

Lo ultimo es hablar de la **conexión de las bases**, hablaron ampliamente en el teórico de aparatos. Simplemente quiero recordar lo que era .... cuando hablamos de conexión **labil elástica**. El conector mayor o la conexión de las bases en el maxilar superior debe respetar el criterio absoluto , de que? De rigidez y como hago rigidez a un conector mayor? Fundamentalmente manejándonos con el tipo de material con el que esta construido, si es metal, si es acrílico. Será mas rigido Cr-Co posiblemente que un acrílico , que nos va a dar un conector mayor que sea plástico. Que ese conector mayor presente la menor capacidad posible de **alteración sensorial** para la lengua, para fonética en fin. Que intentemos no cubrir el **margen gingival** para que se produzca la autoclisis y se mantenga la salud del periodonto y bueno el funcionamiento lingual en cuanto a la inserción del frenillo y todo eso. Son criterios que ya manejamos, son criterios de diseño, pero teniendo estos criterios en la cabeza, es fácil que también nos podamos orientar, aunque conociendo que esta es la realidad deberemos hacer concesiones a veces, a alguna situación de estas por la filosofía de diseño hacia la cual nos hemos orientado.

Vamos simplemente a decirles que quienes reúnen esas condiciones, son recuerdan la **barra lingual** cuando dispongo de un buen flanco lingual y cuando digo un buen flanco lingual, digo que haya entre, la posibilidad de que su borde superior se aleje 3 mm o 4 de los márgenes gingivales, que su ancho sea de 3 a 4 mm y que su borde inferior no tenga ninguna interferencia funcional con el frenillo y con piso de boca.

Y en el **maxilar superior** lo que quisiéramos es que se respetara al máximo en cuanto a criterio de **escotamiento del margen gingival** , el borde anterior de las barras en **6 mm** y visualicen esta diapositiva porque suele hacerse muy escaso escotado del margen gingival en el maxilar superior cuando bien lo podemos hacer por disponer de toda la amplitud del paladar. Es algo que no respetan a veces los laboratorios y que nosotros debemos asegurar con el dibujo preliminar y definitivo en el modelo que se cumpla y controlar.
Si ustedes mandan dibujado o mandan por lo menos una señalización certera de que por allí pasa, por allí comienza un conector mayor el laboratorio no tiene ningún problema en hacerlo. Lo que da pena es que ya venga terminado y ustedes no dieron ninguna indicación y es certero que el margen gingival se .....
Recuerden que las **barras linguales van aliviadas** en el flanco lingual ,así como lo hace la barra sublingual hasta fondo de surco, así como lo hace la relación que tiene la placa lingual con respecto a su terreno osteo mucoso todo lo demás de barra el paciente..... en el maxilar inferior y en el maxilar superior en intimo contacto con palatino.

En la sistematización del diseño, con respecto a la conexión de las bases, se les pide que ustedes pongan, que ganchos van a usar, el nombre, que gancho es. Ya no estamos hablando del elemento de anclaje donde lo ubican, que era lo primero que resolvíamos, la ubicación del anclaje. Cuantos ganchos porque 1, 2, 3 o 4 . En la sistematización del diseño se les pide que digan directamente cuando presentan el caso y cuando están enviando el diseño al laboratorio, que gancho quieren. Y recuerden que siempre hacemos **preferencia a los ganchos de recorrido ocluso-gingival**, los ganchos **de tipo circunferencial**.

Y recuerden que no es lo mismo poner un gancho en un diente pilar en frente a una brecha intercalar que poner un gancho en un diente pilar a extremo libre. Pero que además el gancho se llama Ackers, o se llama Bonwill ¿? o se llama Ney, cuando el gancho es el gancho que Ney describió, Ackers describió y Bonwill ¿? describió, es decir, cuando reconozco sus elementos. El Ackers tiene el apoyo, dos brazos un cuerpo con el conector menor que va hacia la rejilla..., el Bonwill tiene un doble apoyo un importante cuerpo, importantes salidas rígidas de brazos, 4 brazos, eso es un Bonwill.

Cuando van a escribir en sus historias, los ganchos que han puesto, si han hecho un aparato de máxima cobertura y empiezan a desaparecer los brazos porque ya no están como brazos individuales sino que forman parte de una placa lingual opositora y que lo único que empiezan a ver son brazos, recuerden que no corresponde que ustedes pongan que allí diseñaron un Ackers, porque no es un ackers, el ackers tiene 2 brazos libres y así sucedes con el anillo y con todos. Así que es importante que reconozcan todas las partes del gancho para que..... y si no se escribe lo que se visualiza , visualizan un brazo tipo ackers o un brazo tipo a barra o punto de contacto y un apoyo distal o un apoyo mesial. Ahí si puedo estar hablando de apoyo mesial, apoyo distal y decir claramente donde están actuando.

La siguiente, que gancho es este y este? **Gancho anillo**, donde apoyo un único recorrido, debería haber un conector de pase en algún lado, en la parte rígida no la hay, no es un buen diseño de gancho anillo. Tiene indicaciones precisas, brechas intercalares, pilares inclinados hacia la brecha, porque el doble apoyo, para evitar mas la inclinación del pilar por conservar solo un apoyo hacia la brecha, recuerdan aquel criterio.
Pero lo importante en la etapa en la que están para diseñar es que hay lo que les pedimos a veces que hay, que es que tengan los **modelos articulados,** los modelos relacionados entre si porque toda esa aparatologia de los ganchos con cuerpo, con conexiones rígidas y con brazos emergentes, podrá funcionar muy mal si no se previo que esta pieza estaba migrada, inclinada, había que tallarle plano guía y l apoyo mas profundo, por eso es que le decimos que el diseño se concluye hasta con el estudio de modelos articulados y no por una mecánica de razonamiento de que si hay un anclaje triangular y si es intercalar pongo un ackers y ya lo resolví. Cuando todo eso se va a reunir y puse 3 ackers arriba y 4 ackers abajo y todo eso se tiene que reunir para ocluir, no funciona bien y muchas veces habrá que correr esta conexión rígida que se hacia en una brecha intercalar como se indica hacia la brecha, eliminar allí el apoyo el cuerpo y la conexión rígida y llevarla a una zona opuesta a la brecha aunque sea intercalar, porque me sigue faltando espacio una vez que monte los modelos definitivos y me sigue faltando espacio y sigo teniendo problemas.

Esto es : **el diseño final siempre es modificable** porque van surgiendo cada vez mas datos que se escapan al dibujo que estabamos haciendo de pronto en un modelo aislado, no?
Es fundamental entonces la relación de los modelos.

Para los **dientes anteriores** recuerden que a veces nos olvidamos del recurso del **gancho labrado** y si bien lo describimos en la clasificación se lo quiero mencionar, vuelvo a lo modificable de los diseños, se supone que envíe un diseño, vino el cromo, di por terminado mi diseño, no vean que en este caso el brazo salía muy alto colado, se corto y se construyo un brazo labrado que tomo una retención mas profunda, mas gingival , mas estética, se unió el gancho labrado de acero inoxidable con acrílico a la rejilla y he modificado mi diseño que en principio era un brazo activo tipo ackers colado a un brazo activo labrado, para mejorar la estética.
Quiere decir que los diseños se van a veces modificando en función de lo que vamos viendo en boca incluso en los momentos de instalación . Podemos hasta en la instalación cortar un brazo activo que quede muy bien estético y que consideramos que si bien ha funcionado 1 semana, 2 semanas y 3 y no lo necesita .....
Les decía que no es lo mismo los ganchos que diseñamos para los **extremos libres** y los ganchos que diseñamos para **brechas intercalares**. Recordar que para los extremos libres hay pocos ganchos a manejar, uno que es el gancho labrado como vieron recién, de sección circular ejerce pocas tensiones sobre un pilar , que a su vez puede estar....., otro son los ganchos tipo Naily-Martinet y los ganchos DPA o DPI y lo mas importante que consideren siempre en los extremos libres , la problemática del fulcrum que se genera por el apoyo

cercano a la brecha y que lo trasladen , inviertan la palanca, transformamos la palanca de clase 1 en clase 2 (¿?) opuesta al pilar

Esto se los quería mencionar, sobre todo cuando tengo **pocos pilares** en el maxilar superior, tengo una importante brecha anterior y lo que necesito no es proteger mis 2 únicos pilares que quedan en el maxilar superior, dos únicos molares o tres molares y bueno como me quedan esos dos solos, les pongo un ganchito mínimo y entonces la prótesis ni retiene , ni tiene fijación ni es estable.
Lo que hago es depositar toda la batería de recursos de elementos de anclaje en ese pilar y en vez de diseñar un gancho anillo convencional trato de que el gancho tenga un doble poder retentivo, reteniendo doblemente y este gancho se llama **mitad y mitad**, se describe así, no es un medio y medio, no nos dieron la patente , todavia Roldos no quizo, es un gancho mitad y mitad, es decir que toma con un brazo la mitad, la mitad de un retenedor convencional tipo ackers, una cara y con la otra mitad la otra cara, reteniendo doblemente en dos zonas opuestas en forma oblicua y disponiendo los apoyos en zonas opuestas a donde forma la retención y por supuesto tienen conectores de pase rígidos.
Así lo pueden enviar al laboratorio, así se describe el gancho mitad y mitad.

Recordarles que también optamos por los ganchos de **recorrido ocluso gingival** para el extremo libre como les decía , como el **Naily Martinet**, como el **DPA.**

Ese es otro gancho que no habían visto, que no nos gusta para nada particularmente, vamos a no dar opiniones subjetivas de los recorridos gingivales , hay contraindicaciones muy importantes. Si hay una retención exagerada del flanco vestibular no los podemos utilizar, si el área retentiva es muy importante de 0.75 no los podemos utilizar, si el recorrido que hace este brazo en un diente pilar corto, aquí tengo una problemática para el enfilado del primer diente artificial, que deberá ser desgastado mucho su talón. Pero a veces es una solución estética para el maxilar superior, cuando dispongo una **T o un gancho Bonhyard**, que aparece en la publicación de la cátedra, que suele tomar al pilar con poca retención bien desde gingival .

Bueno quedo ahí el DPA suelto. Vieron la foto del **DPA bloqueado**. Les quería recordar que cuando hagan el diseño y envíen a laboratorio no se olviden de indicarle al laboratorio que bloquee la porción distal infraecuatorial para, esto forma parte del criterio del diseño, si quieren diseñar una prótesis semirrigida pero no le indican al laboratorio como hacer el gancho para la prótesis semirrigida no va a funcionar asi.
Recuerden que para que el brazo activo se pueda movilizar en sentido gingival y permitir la intrusión de la silla acá no puede haber nada del terreno dentario que impida la intrusión del brazo que acompaña la base.
Entonces al laboratorio tienen que pedir que **el diente pilar del modelo definitivo sea bloqueado en su porción distal infraecuatorial**, de tal manera que las porciones rígida y semirrigida del brazo tipo ackers del DPA , quede como en el aire tocando solamente en el ecuador y todo lo demás , como en ..... una vez que se pone en boca, de tal manera que cuando se hace fuerza a nivel de la base, pueda ser acompañado por este brazo que va.....plano guía, se desliza por la cara del diente pilar , entrando en zonas de cada vez mayor socavado retentivo y por lo tanto no tomando contacto con el diente pilar y no ejerciendo tensiones sobre el , manteniéndose ese único contacto a nivel del apoyo oclusal si esta es la cara opositora, la zona oclusal es la zona opositora.....
Esta indicación la tienen que dar si van a hacer prótesis semirrigidas en pilares con índices biológicos positivos, si esto no lo indican esto no va a funcionar y no van a tener una prótesis semirrigida.

Bueno queda el punto final de la **superficie oclusal** y recuerden que el diseño se completa con las características a veces de la superficie pulida en relación al terreno y los tejidos paraproteticos y las características de la superficie oclusal.
Y entonces tenderán a poner, como les decía del diseño, voy a hacer que cuando consideren el tema superficie oclusal quiero que piensen en cuantos dientes van a reponer, cuantas piezas van a aplicar, que criterio de reposición utilizaran, si colocaran todas piezas posteriores molares las que corresponden o si utilizaran criterios de las **reglas de 3HM** también , que material utilizaran para esos dientes, que marca de dientes van a usar, les decía cuantos dientes van a poner para saber cuantos van a agregar. Porque además incluso los aranceles se fijan en función a los dientes que se agregan, es un dato no menor el saber cuantos dientes va a llevar esa prótesis.
Y que recuerden que el **esquema oclusal** que le demos a la prótesis dependerá del remanente dentario en ambos maxilares, si nos estamos acercando a la **edentacion total** el esquema oclusal se acercara a la **prótesis balanceada**, mientras que si nos acercamos a uno maxilares con un remanente dentario mas cercano al **dentado natural**, habrá que **respetarla** y ver si la función es canina o es de grupo.

Recuerden que si el **antagonista es dentado natural** bien se puede a veces explotar el recurso, ya lo vieron , explotar el recurso de hacer las contenciones de los **topes oclusales metálicas** , para que esa oclusión artificial sea estable en el tiempo .Si cuando el maxilar antagonista, muchos están haciendo monomaxilares, muchos tienen una arcada total dentada completa y una parcial antagonista, los dientes de plástico se abrasionan a veces con mucha facilidad y es conveniente hacer por ejemplo topes oclusales metálicos.

Recuerden como les decía los recursos de la superficie oclusal , tenemos la **regla 3 HM** de ackerman y como les dije en el primer teórico ahora les pido la complementacion. Acá cual se uso? Se puso un premolar en el lugar de un molar 7, la heterotopia, cambiado de lugar, se supone que el premolar va después del canino, pero no después de un molar, entonces se usa la heterotopia para tomar el recurso de disminuir la superficie oclusal en el sector distal para que se concentre el esfuerzo masticatorio en una superficie menor y la eficacia de corte se incremente.

Que se utilizo como recurso en esta resolución protetica? Y a ver si alguien me puede decir que filosofia de diseño se utilizo para este caso, se hizo esta prótesis, es una prótesis de máxima cobertura? Por lo menos saben que no es, es una prótesis con rompefuerzas? Que deberían ver si pensamos en rompefuerzas? Un tajo ahí,o alguna cosa media extraña acá en el medio del pasaje. Bueno que tipo de conexión para la clase I se utilizo ahí, que conector mayor tiene? Barra lingual, donde están los apoyos, a mesial, placas proximales, brazos tipo ackers, es una prótesis semirrigida.
Habrá estado mas o menos bien pensada la prótesis semirrigida con unos pilares que aparentan ser..... primer premolar de un lado y del otro, simetría de arco , puntos de contacto, parece ser que fuera la solución mas indicada.
Recuerden que en el extremo libre utilizo la máxima extensión de las bases y que a nivel de la superficie oclusal se coloco, se opto por reducir en sentido MD , se elimino una pieza, se redujo en sentido MD el arco, tratando por este criterio de acortar la superficie de recepción de la carga masticatoria, usamos la regla, la ultima que nos quedo, no es heterotipia porque no hemos cambiado de lugar nada (cambio de lado).....en lingual tratando de concentrar entonces el esfuerzo en la tabla oclusal.

TEORICO 8 15/5/03
DR. ZALYNAS

IMPRESIONES EN PPR

- *DEFINICION: "Replica en negativo de las estructuras orales". Muchas veces se habla de "calco" en negativo, pero da la sensación de un plano, y esto es una reproducción tridimensional. Sería mejor hablar de: "reproducción tridimensional invertida de dientes y áreas desdentadas".*

- OBJETIVO: Obtener un modelo, una reproducción en positivo, en principio primario y luego un modelo definitivo.

Usos del modelo primario:

- Estudio del caso
- Montaje de modelos en el articulador (para el estudio de relaciones intermaxilares, para estudio de la oclusión)
- Ver relación entre posición de contacto retrusivo y la posición de OM. En este estudio vamos a ver en mm, que discrepancia existe en los 3 planos del espacio y entre esas 2 posiciones. A veces es de ½ mm, de 1 mm o de 2, por lo cual la importancia de hacer una reproducción correcta de la superficie oclusal en un modelo primario.
- Otras veces hacemos un relevamiento, llevando el modelo primario a un paralelígrafo para estudiar si existen áreas retentivas a nivel del diente pilar. El mínimo de retención que debe tener el pilar para poder ser aprovechable y que el gancho cumpla con su función es de 0,25 mm.

De todo esto vemos la importancia de que la impresión y el modelo primario sean correctos y exactos. Y luego cuando tomamos la impresión y hacemos el modelo definitivo, ni que hablar, ya que sobre él construimos el esqueleto de cromo cobalto, que es una estructura colada, rígida en su mayor parte, y si el modelo definitivo no es correcto, ese esqueleto de Cr-Co difícilmente ajuste en la boca del paciente.

- CLASIFICACION

*PRIMARIAS: en boca del paciente tal cual llega a nuestro consultorio, sin haber hecho modificaciones
*DEFINITIVAS: lo tomamos cuando la preparación proprotética se ha terminado, con el objetivo de construir un modelo de trabajo, definitivo, sobre el cual se va a construir el esqueleto de Cr-Co y se va a terminar la prótesis

*ANATOMICAS
*ANATOMO-FUNCIONALES

En cualquier impresión tenemos ***elementos determinantes*** que son

1) TERRENO
2) CUBETAS

} TECNICA

3) MATERIALES

1) TERRENO PROTETICO

En un parcialmente desdentado es bastante complejo; diferencia muy grande con prótesis completa, ya que tenemos que reproducir áreas desdentadas, tejidos blandos, mucosa adherida, tejidos de pasaje, bridas, frenillos, paradencio de protección, y por otro lado, tejidos duros, y a veces con tallados cavitarios.
Y el terreno va a condicionar la técnica de impresión que elegimos.

2) CUBETAS

a) Stock
b) Individuales
c) Combinadas

a) STOCK
   i. Requisitos:
- que sean rígidas, no sufrir deformaciones en el momento de toma de impresión, al retirarla o al hacer el vaciado
- tener elementos de retención para el material de impresión. El que más usamos es el alginato, que no se adhiere a la cubeta por lo que deben ser perforadas o tipo Rimloc. Las Rimloc dan un mejor confinamiento del material de impresión, pero en la literatura aparecen algunos artículos que indican que el modelo que se obtiene con cubetas perforadas es más preciso que el de cubetas Rimloc. Nosotros no lo hemos notado en la clínica, quizás la diferencia no sea significativa pero es algo a tener también en cuenta. O sea: cubeta Rimloc nos permite tomar impresiones con mayor facilidad, pero la perforada quizás nos da un poquito más de precisión.

   ii. Individualización:

Modificación que le hacemos a la cubeta para que se adapte mejor al caso que estamos tratando:
- recorte de algún borde largo
- alargar borde agregando cera
- doblez de borde (en cubetas de aluminio, es una de sus ventajas)
- ribeteado
- pre-impresión: la cubeta de stock tiene que asegurarnos que exista un espesor uniforme del material de impresión. En el caso del alginato este debe ser entre 4 y 6 mm para que se comporte adecuadamente sorteando áreas retentivas sin sufrir deformación. Si esa distancia entre cubeta y terreno es mayor no hay buen confinamiento del material, y tiende a fluir no impresionando bien el terreno y además ocurren variaciones dimensionales que pasan a ser importantes durante la gelificación del alginato.
  En el maxilar superior ocurre con mucha frecuencia encontrar bóvedas palatinas profundas, entonces allí el alginato tiende a caer por su propio peso hacia distal, y después de haber copiado la bóveda palatina tiende a separarse del terreno y el resultado final es un modelo no exacto; y la relación entre un conector y la bóveda palatina si recuerdan, es de contacto íntimo.
  Por lo cual debemos individualizar cubetas cuando:
  - tomamos impresión definitiva
  - cuando hay extremos libres y brechas muy extensas
- Materiales de individualización:

Cera } los más usados
Alginato }
godiva
Silicona pesada
Yeso para impresión

Técnica de individualización con cera: se ablanda en agua caliente, se confina a las zonas a individualizar y se lleva a boca hasta enfriar. Luego retiramos, se recorta, dejando un espacio de 5 mm a distal del diente pilar, y 2 o 3 mm en la zona desdentada (ya que no se le exige mucho esfuerzo al material en el momento del retiro, por lo cual es suficiente). Creamos retenciones en la cera y tomamos la impresión.
Si fuéramos a individualizar con alginato: preparamos una mezcla lo más espesa que sea posible (incluso que se pueda amasar con las manos) la cargamos en la brecha, llevamos a boca y esperamos que fragüe. Tomamos una trincheta o bisturí y nuevamente respetamos la distancia de 5 mm a distal del diente pilar y 2 o 3 mm en zona desdentada. Creamos retenciones y tomamos impresión.

Estas son impresiones anatómicas y son lo que llamamos TECNICA ESTANDARIZADA, una de las más utilizadas para impresiones primarias.

b) INDIVIDUALES

Instrumento muy preciso que nos permite cumplir con ciertos objetivos:
- calibrar el espesor del material de impresión, de acuerdo a lo que indique el fabricante
- instrumento menos voluminoso
- permite hacer recorte muscular
- permite calibrar el esfuerzo mínimo que vamos a realizar sobre las áreas desdentadas: siempre vamos a tratar de no ejercer presión sobre las zonas desdentadas; sin embargo el material de impresión está confinado sobre el terreno a impresionar y esa mínima presión nosotros la podemos dirigir a las áreas de soporte secundario, y no hacer presión en las zonas de alivio.

Tenemos que crear el “levante”, alivio, adecuado, en función del material de impresión que se va a utilizar. Con frecuencia vamos a fabricar cubetas individuales para tomar impresiones anatomo-funcionales simples que utilizan silicona regular. Para tomarla vamos a realizar un alivio o levante de la oclusión del espesor de 2 láminas de cera sobre la zona dentaria, bien adaptado al reborde en las zonas edéntulas. El contacto entre cubeta y reborde alveolar va a oficiar de tope y nos va a guiar en el momento que ubicamos la cubeta en posición en boca.

Si fuéramos a tomar la impresión con alginato deberíamos obtener un levante de 4 o 5 mm, entonces colocaríamos en la zona dentada 3 láminas de cera, y en la zona desdentada una lámina, pero en este caso ya tendríamos que crear topes. Luego de colocar la cera perforamos sobre un borde incisal que no sea diente pilar, o sobre la cresta del reborde, de manera de generar un tope en el acrílico que luego en el momento de llevar la cubeta a boca nos guíe para saber hasta donde presionar.

c) COMBINADAS

- Una posibilidad es combinar cubetas individuales entre sí; esto no es algo frecuente. Una cubeta individual sobre el modelo que abarca solamente el área desdentada con la cual podemos hacer un recorte muscular y tomar una impresión de la zona desdentada con material específico para impresionar la mucosa: zinquenólico. Y luego sin retirar de la

boca, con silicona fluida tomamos una 2° impresión y luego las retiramos juntas. Obtenemos una impresión mixta, con 2 materiales de impresión en contacto simultáneo con el terreno.

Desventaja del acrílico autocurable en confección de cubetas individuales:
- es tóxico sobre todo para el operador, por el monómero (trabajar en lugar ventilado)
- si construimos hoy la cubeta, no es conveniente usarla en el mismo día, ya que por 24 hs el acrílico sigue polimerizando y sufre variaciones dimensionales (por lo que la impresión se puede deformar). Si fuera imprescindible usarla el mismo día, lo tienen que sumergir en agua caliente unos minutos y de esa manera termina de polimerizar.

Las resinas de fotocurado no tienen estos inconvenientes, pero son un poco caras.

Si van a realizar cubetas de autocurable es aconsejable que en el momento de preparar el acrílico le coloquen un chorrito de detergente de cocina, apenas unas gotas. Apenas mezclamos polvo y líquido, inmediatamente ponemos unas gotas, y de esa manera el acrílico resulta más plástico, no es pegajoso y tiene una etapa de trabajo plástica m{as larga, durante más tiempo.

DIAPO
- Podemos también combinar cubetas individuales con cubetas de stock. En este caso se construyó una cubeta individual que abarca solo el área desdentada y que tiene elementos de retención que se van a unir a una 2° impresión. Con esta cubeta individual se hizo un recorte muscular y se tomó una impresión con zinquenólico y sin retirarla de boca tomamos una 2° impresión con una cubeta de stock y alginato y obtenemos de nuevo una impresión mixta.

3) <u>MATERIALES</u>

No los vamos a abarcar todos acá, pero ustedes deben estudiar todos los materiales de impresión ya que en el parcialmente desdentado se usan todos. Deben conocer propiedades, manipulación, tiempos, usos, etc.

ALGINATO
- es el más usado en PPR
- muy buen material de impresión
- da una fidelidad de detalles muy buena (de hecho podemos usarlo para luego construir esqueleto de
  Cr-Co
- económico
- fácil de manipular
- pero debemos respetar las proporciones del fabricante (podemos variarlas hasta en un 10 % en más o menos, la proporción de agua)
- sensible a cambios hídricos
- poca resistencia al desgarro

¿Cuándo retiramos de boca la impresión de alginato? 3 o 4 minutos luego de que fraguó en la taza, ya que en esos 3 o 4 minutos la resistencia del gel aumenta en un 50 %.

Debemos vaciarla inmediatamente. El tiempo es el suficiente como para hacer el lavado y la desinfección.

SILICONAS
Existen de CONDENSACION y de ADICION. Nosotros usamos las primeras la mayor parte de las veces (por costo).
Las de adición absorben algo de humedad del terreno (no es tan hidrófoba como las de condensación).

- fidelidad de detalles mayor al alginato
- tiempo de vaciado mucho mayor → las de condensación: varias horas
  ↓ las de adición hasta 7 días
- podemos obtener 2 vaciados de la misma impresión con mínima distorsión
- siguen siendo un poco caras

K) TECNICAS DE IMPRESIÓN

* ANATOMICAS: pretenden no ejercer ninguna modificación sobre el terreno durante la impresión; NO desplazar tejidos, y reproducirlo en forma estática (tal cual está). No siempre se puede lograr

* ANATOMO-FUNCIONALES: si hay presión es mínima y vamos a tratar de basarla en aquellos tejidos que estén en condiciones de soportarla, que estén capacitados. También le llamamos funcional porque hace modelado de bordes; no solo porque discrimina áreas de soporte principal, secundario y zonas de alivio, sino que también hace modelado de bordes, que permite lograr una base protética lo más extensa posible sin interferir con las funciones. Necesitamos una cubeta individual.

- ANATOMICA SIMPLE O ESTANDARIZADA
- ANATOMO FUNCIONAL SIMPLE
- ANATOMO FUNCIONAL MIXTA
- ANATOMO FUNCIONAL COMPUESTA

ANATOMICA SIMPLE

Es anatómica porque pretende no ejercer modificaciones sobre el terreno. Es simple porque hay un solo material en contacto con el terreno y por su sencillez, porque se logra en un solo acto.
Es muy confiable en lo que tiene que ver con los dientes. Hace una muy buena reproducción de los tejidos duros. Sin embargo en los tejidos móviles esa cubeta tan grande desplaza piso de boca, la mejilla, el fondo de surco, por lo que no se puede confiar en la reproducción de los tejidos blandos móviles.

INDICACION:

- como impresión primaria siempre
- como impresión definitiva en los casos de vía de carga dentaria ya que la prótesis se va a relacionar con dientes y mucosa adherida

ANATOMO FUNCIONAL SIMPLE

INDICADA en casos de vía de carga mixta, para que la base tenga la máxima extensión posible, de manera de distribuir el esfuerzo lo más ampliamente posible en el terreno desdentado, de

no interferir con la función y más aún, lograr que la función de los tejidos paraprotéticos contribuya a la estabilidad de la prótesis. O sea:

- en todos los casos de vía de carga mixta en el maxilar superior
- y en el maxilar inferior:

- en todos los casos de vía de carga mixta cuando no se pueda usar la técnica del "modelo mejorado"
- cuando queremos hacer el conector mayor Barra Sublingual, para no interferir con la función.

Ejemplo: cubeta individual de autocurable con silicona regular. Es fundamental pincelar la cubeta previamente con adhesivo para que el material no se desprenda de la cubeta y para que tenga mayor estabilidad dimensional.

ANATOMO FUNCIONAL MIXTA

Mixta porque utilizamos 2 materiales de impresión en forma simultánea en contacto con el terreno. No es muy usada. Pero en algunos casos donde el área desdentada ofrece dificultades muy espaciales para su impresión como por ejemplo: una bóveda palatina sumamente profunda, con un torus muy voluminoso, o con grandes irregularidades provocadas por un traumatismo o por una cirugía o por malformaciones.
Recurrimos a construir sobre un modelo primario una cubeta individual que abarca solo el área desdentada, toda la bóveda y la brecha a extremo libre. Esto nos va a permitir hacer un recorte muscular en esa zona y entonces tomamos una impresión con zinquenólico (la cubeta acrílica tiene salientes a manera de retenciones). Recortamos los excesos y entonces tomamos una cubeta de stock y tomamos una 2° impresión con alginato.
Obtenemos así una impresión en 2 tiempos: nos permite en un 1° momento concentrarnos en la impresión y reproducción de la bóveda con un material específico para mucosa y luego impresionar todo con alginato.

ANATOMO FUNCIONAL COMPUESTA – MODELO MEJORADO

Partimos de una 1° impresión anatómica simple con cubeta de stock y alginato. Construimos el modelo que es definitivo y lo enviamos al laboratorio para realizar el esqueleto de Cr-Co. Cuando vuelve del laboratorio hacemos una delimitación en los extremos libres, de lo que van a ser 2 cubetas individuales que van a ir unidas al esqueleto de Cr-Co. Esa delimitación la hacemos con los conceptos clásicos de desdentados totales, abarcando la papila piriforme, a 2 mm de fondo de surco. Luego hacemos un alivio con una lámina de cera rosada muy bien adaptada y que va a llegar a 2 mm del límite que habíamos marcado en el modelo.
Calentamos el esqueleto de Cr-Co y lo clavamos sobre la cera asegurándonos de que los apoyos asienten perfectamente sobre los lechos.
Luego se hacen 2 perforaciones en la cera, que van a oficiar de topes por detrás de la rejilla.
Luego adaptamos las 2 cubetas de acrílico que habíamos realizado que van a llegar a los límites dibujados en el modelo y la quedar en la periferia bien adaptada al modelo, nos permite lograr un buen confinamiento del material.
Unimos con auto las cubetitas al .....? de manera que queden firmemente unidas. Luego hacemos un recorte muscular con cera de sellado o con godiva, pincelamos con adhesivo el interior de la cubeta y tomamos una impresión con silicona de consistencia fluida.
En el momento de llevar el esqueleto de cromo para tomar la impresión es muy importante asegurarse de ejercer presión solamente sobre los apoyos oclusales o sobre el conector mayor, pero NUNCA sobre las cubetas, ya que sino se produce una rotación del esqueleto de cromo y se altera la relación entre la impresión del área desdentada y los ....., y lo van a notar recién cuando tengan pronta la prótesis.

Luego recortamos las áreas desdentadas del modelo hecho al principio para lo que usamos una sierra específica para yeso, cortando a 1 o 2 mm a distal del diente pilar y creamos retenciones para el nuevo vaciado que vamos a hacer en relación a ese modelo; quitamos las 2 áreas desdentadas del modelo, ubicamos la impresión en posición , asegurándonos de que ajuste bien, pegamos con cera el cromo a los dientes remanentes, y hacemos un vaciado en esta zona creando una protección de bordes (en toda la zona que hicimos el recorte muscular para reproducir ese borde incluso en la superficie externa).
Esta técnica nos permite lograr una reproducción muy buena de la zona desdentada.
Logramos un aparato de PPR que luego de instalado requiere pocos ajustes, muy confortable, que es muy estable y que ante las cargas de oclusión se hunde muy poco en el terreno.
Estaría indicada:

- en el maxilar inferior en los casos de extremo libre uni o bilateral, siempre y cuando el remanente dentario sea suficiente y esté distribuido de forma tal que permita siempre ubicar en su posición el esqueleto de cromo sobre el modelo.
  Si hubieran solamente 3 dientes en el maxilar inferior (un canino y 2 premolares) en este caso no estaría indicada, y recurriríamos a una técnica anatomo funcional simple.

Condiciones en que debe estar el terreno para tomar impresiones definitivas:

- las mejores posibles: sano, preparaciones dentarias terminadas, encías sanas, mucosa rosada, depresible, saludable.

Cuando vamos a tomar la impresión a veces nos encontramos con problemas de náuseas; para evitarlo:

- la cubeta de stock elegida debe ser del tamaño adecuado
- evitar tocar el dorso de la lengua
- material de impresión en cantidad y consistencia adecuada
- material de impresión de fraguado rápido (o acelerarlo con agua tibia al prepararlo)
- manejo psicológico del paciente: paciente tranquilo, relajado, que tenga confianza, que vea que saben lo que están haciendo.
  Existen maniobras para distraer al paciente. Ejemplo del pie levantado: se le pide al paciente que levante del sillón la pierna 30 cm y se le dice que eso es muy importante y que eso realmente va a controlar el reflejo de náusea, hay que darle mucha importancia a eso y mientras seleccionamos la cubeta ya le pedimos que levante la pierna. Luego dosificamos el alginato y el paciente se empieza a cansar y se preocupa más por mantener la pierna levantada que por las náuseas y se olvida un poco del tema mientras le tomamos la impresión. Cualquier técnica que se les ocurra que distraiga la atención del paciente sirve.
  Nunca le pregunten al paciente si tiene reflejo de náusea, traten de evitar la palabra frente al paciente.
  Existen técnicas de digitopuntura que han dado resultado:
  - una presionando la muñeca (cara interna)
  - otra presionando entre pulgar e índice, casi hasta que el paciente sienta dolor y luego mantener esa presión por 5 minutos y luego la impresión .
- Otra forma es colocarle sal en la punta de la lengua, la explicación sería que hay un estímulo intenso de una región del sistema nervioso vinculado al reflejo de la náusea (sensitivo).

L) MANEJO DE LA IMPRESIÓN

- LAVADO: con detergente neutro, que permite eliminar la capa de saliva espesa, con pincel de cerdas blandas, y enjuagar con agua

- DESINFECCION: de la impresión de alginato la hacemos con hipoclorito de sodio, proporción de una parte de hipoclorito y 9 de agua, durante 10 minutos. También puede ser glutaraldehído y sustancias jabonosas, pero es caro.

- ENJUAGAMOS Y SACAMOS GRANDES EXCESOS DE AGUA

- VACIADO: con yeso piedra y yeso paris el zócalo si quieren para la impresión primaria.
  Impresión definitiva toda en yeso piedra, que da una resistencia suficiente y buena fidelidad, como para construir un esqueleto de Cr-Co y terminar la prótesis. En algunos casos que tenemos dientes aislados, y queremos dar mayor resistencia recurrimos al yeso extraduro.
  El vaciado lo hacemos siempre en 2 etapas: 1° el vaciado de la parte útil con retenciones en el yeso, 2° el zócalo. Esto lo hacemos así para que las partículas más pesadas del yeso vayan al fondo por la gravedad y se logra entonces en la superficie del modelo, mayor resistencia y mayor fidelidad.

- RECUPERACION DEL MODELO: retiro del modelo de la impresión. Cuidado con zonas muy retentivas, espacios interdentales amplios; es conveniente rellenarlos antes de la impresión con cera de sellado, sin afectar zonas que nos interesen para la confección del esqueleto de Cr-Co. Otras veces es un diente aislado, entonces hacemos un corte en “T” sobre la impresión de alginato en relación a la cara vestibular (sin afectar zonas que se van a relacionar con el esqueleto de cromo o que tengan importancia en la oclusión), y obtenemos entonces un espolón de yeso que le va a dar mucha mayor resistencia.

TEORICO 9 22-05-03

CONSTRUCCIÓN DE APARATOS METÁLICOS

1. RELACIÓN CLÍNICA – LABORATORIO DENTAL

Ésta etapa le concierne a nuestra materia, porque la construcción del esqueleto tiene algunas particularidades. Tenemos que informarle al Laboratorista de nuestros procedimientos. Evidentemente, ustedes verán que la mayor parte de los casos corren por cuenta del laboratorio, y no por parte del clínico. Pero es importante que el odontólogo tenga una buena información de todas las etapas, para poder evaluarlas, para poder corregirlas, dirigir de alguna manera al laboratorio, siempre apoyándose en elementos clínicos. Es muy importante manejar esto porque la tradición odontológica es que la etapa de diseño del aparato es por parte del laboratorio. Muchos profesionales envían impresiones al laboratorio de cromo y confeccionan el mismo. Pero el Laboratorista desconoce los factores biológicos y el terreno sobre el cual se va a apoyar éste aparato. Desconoce así también la capacidad de anclaje, la capacidad de carga de los dientes, cómo está el remanente dentario, el terreno ósteo-mucoso. Por eso es importante que exista comunicación entre la clínica y el laboratorio, y se le respete al laboratorio su experiencia como así también su trabajo, pero también se den el lugar de dirigir el diseño, de alguna manera hacer valer al Laboratorista las razones que eligieron para hacer determinado diseño y no otro. Si el laboratorio no se ajusta a los requerimientos del clínico, no trabajaremos con él.

ORDEN DE LABORATORIO

Nosotros al laboratorio le vamos a enviar claramente lo que queremos. Para esto nosotros le pedimos que envíen el dibujo del diseño primario.

Básicamente les pedimos tres elementos: el dibujo gráfico de las arcadas, en donde aparecerán los conectores, las sillas, los apoyos, etc. Del otro lado de la hoja va, claramente, paso a paso, que es lo que ustedes quieren, por ejemplo, qué tipo de conector, si lo quieren ajustado, si lo quieren aliviado, qué retenedores van a ir en cada pieza, queremos un conector, con qué características, que largo debe tener, qué ancho debe tener. Todos estos elementos deben ir por escrito. Sumado a eso le vamos a dibujar el diseño primario y lo vamos a enviar.

Además se envía:

A. Nombre del odontólogo.
B. Dirección y teléfono del consultorio.
C. Nombre del paciente. (en lugar de esto se puede enviar un código para respetar la intimidad del paciente)
D. Indicaciones (propias) de la estructura metálica.
E. Diagrama de la estructura.

2. CONSTRUCCIÓN DE APARATOS COLADOS

Ustedes van a ver que los esqueletos de cromo cobalto precisan una técnica de construcción distinta a la que requieren otros elementos colados, como lo son las incrustaciones, que van enceradas en su modelo definitivo. Éstos aparatos van a ser encerados en un modelo que nosotros vamos a copiar del modelo que nosotros le enviamos. Porque si se hace sobre éste modelo cuando lo queramos retirar, el modelo se rompe.

FUNCIONES DEL PARALELÓMETRO EN EL LABORATORIO

- Reubica el eje de inserción.
- Mide zonas retentivas predeterminadas.
- Traza el ecuador protético.
- Recorte del material de bloqueo.
- Tallados en patrones de cera.
- Tallados en incrustaciones.
- Colocación de ataches.

El Laboratorista comienza a transferir el diseño que hicimos. Muchas veces se guía por el modelo que ustedes le enviaron. Tiene la orden de trabajo delante de su mesa. Lo primero que hace en el modelo que nosotros le enviamos, es relevar la etapa de diagnóstico, buscar los planos guías naturales, determinar un eje de entrada y salida del aparato. Lo que hace el Laboratorista es revisar el modelo según el eje de inserción, busca los planos guías que ustedes tallaron y los paraleliza al vástago vertical y de ésta forma reubica el modelo como ustedes lo ubicaron en la etapa del diagnóstico, y como ustedes tallaron los dientes del paciente. Entonces una vez que encontró el eje que ustedes determinaron, corrobora el eje que ustedes determinaron y las áreas retentivas.

Luego traza el ecuador protético. Otras veces puede modificar algún encerado para incrustación; para eso también se usa el paralelígrafo.

PREPARACIÓN DEL MODELO

- Dibujo del ecuador protético.
- Eliminación de ángulos muertos.
- Relevamiento en paralelo o cónico.
- Corte bajo.
- Alivio.
- Desgastes.

Cuando le busca el ecuador protético, en una etapa posterior va a preparar el modelo para ser duplicado. Se toma una impresión para obtener otro nuevo modelo. Pero antes de duplicarlo le va a hacer unas modificaciones. Del ecuador protético para abajo, todo lo que es el área infraecuatorial, retentiva, le va a poner cera, la va a bloquear.

La otra modificación que le va a hacer al modelo va a ser agregarle cera en aquellos lugares donde queremos que el esqueleto no tome contacto con el modelo. En realidad lo que queremos es que el esqueleto no tome contacto con la mucosa. Si yo agrego cera sobre el reborde y copio el modelo tal cual está, vamos a obtener un modelo que en esos lugares va a estar más alto que la realidad. Si sobre éste nuevo modelo encero las rejillas, después de coladas, éstas van a estar tocando éste modelo, pero en realidad va a estar separadas de la mucosa. Éstos agregados de cera se llaman alivios. Entonces agregamos cera en las zonas retentivas, y los llamamos bloqueos, y agregamos cera para alejar el esqueleto del terreno, y los llamamos alivios. Entonces aliviamos sobre la cresta para que las sillas queden separadas, sobre los flancos linguales, para que las barras linguales queden separadas,

aliviamos los trayectos de los conectores menores desde los nichos hasta las barras para que éstos conectores queden separados del margen gingival. Bloqueamos todos los elementos que pueden provocar en nuestro material de duplicado el desgarre, como pueden ser las bolsas distolinguales, los espacios interdentarios, los torus. Estos alivios se deben realizar con ceras calibradas. Porque hay medidas estándares que es bueno que se manejen. Por ejemplo la barra lingual debe estar separada del flanco lingual a 0,5 mm. Entonces tenemos una lámina de cera de ese espesor, la pego con cuidado, sin adelgazarla, y tengo la certeza de que la barra lingual estará a 0,5 mm del flanco lingual. En el caso de prótesis a extremo libre, la barra deberá estar más separada del flanco lingual, porque a la mínima intrusión del extremo libre, la barra lingual se va a adelantar y se intruye en el flanco lingual. Por lo que en este caso deberá estar separada 1 – 1,5 mm, y usaremos una lámina de cera calibrada en ese espesor. Es bueno que la rejilla esté separada 1 – 1,5 mm y en el caso de torus 1 mm está bien. Esto da mas precisión, pero hay laboratoristas que lo hacen por goteo, y se hace " a ojo".

Este bloqueo se puede hacer exactamente con una hoja bien paralela a nuestro eje de entrada y salida. Entonces nuestro bloqueo será absolutamente recto, 0 grados. Para hacer un bloqueo tan exacto, nuestro aparato va a tener mucha precisión, nuestro aparato va a tener mucha fricción porque va a quedar entre dos planos muy exactos, como se da entre un cajón y la cajonera. Esto se usa en el caso de una brecha intercalar, para que sea bien preciso. Pero cuando se trata de un extremo libre, el bloqueo lo puedo hacer con un elemento que no es exactamente recto, sino cónico, que tiene una angulación de 6 grados, entonces nuestro bloqueo queda un poco expulsivo, y permite que el aparato no entre en un eje tan recto, tan exacto, sino generar algo de libertad de movimiento, pronosticando la futura vasculación de ese extremo libre.

Cuando se usa cera calibrada, a la misma se le hace una perforación, como una ventanita. Porque a la silla, que debe estar separada del terreno, le permite que entre en contacto con el terreno. Esta perforación se realiza a distal y se llama tope hístico. Porque en etapas posteriores se prensa acrílico rosado para terminar la prótesis, y en éste proceso se puede deformar la silla, y si hay un tope, éste evita que la silla se intruya.

Otra modificación que se realiza al modelo definitivo son los desgastes. Lo que yo hice hasta ahora, hace que todo el modelo me quede expulsivo. Todo los elementos van a quedar supraecuatorial, no hay ningún elemento que genere retención. Ustedes saben que la parte activa del retenedor, del tercio terminal del brazo activo se ubica por debajo del ecuador. Entonces en el bloqueo hay un lugar que se recorta que se llama corte bajo. O sea, por debajo del ecuador. Porque por allí va a ir ubicado el tercio terminal del brazo activo, y entonces va a retener la prótesis. También se va a desgastar en el maxilar superior, los bordes del conector mayor, (y muchos desgastan también la zona del medio), para que queden impactados en la mucosa, bien ajustado. Este desgaste va desde 0,5 a 1 mm. Luego de obtenido el cromo se corrobora de que quede bien ajustado y muchas veces se puede apreciar una leve isquemia de la mucosa por el ajuste.

DUPLICADO DE MODELOS

Se hace mediante un material de impresión parecido al alginato, como puede llamarse agar-agar (que es un hidrocoloide reversible, a diferencia del alginato que es irreversible). Es un material que al estar sólido, se presenta en una lámina dura, se recorta, se pone al calor (a 100º está líquida). Al modelo definitivo preparado se lo coloca en un aro de goma, de plástico o de metal. Se vuelca el material de impresión, se llena el aro, se da vuelta, y se enfría. Se retira el modelo y esa impresión se llena con un material que se llama revestimiento (parecido al revestimiento que utilizamos para los investidos en la confección

de incrustaciones metálicas). Cuando fragua el revestimiento, se lo separa del material de impresión y así se obtiene el modelo duplicado.

Entonces, para la duplicación de modelos, si vamos a usar cromo cobalto el material de impresión se llama gelatina, porque es compatible con el revestimiento que se utiliza para el cromo cobalto, que es un revestimiento fosfatado, que resiste altísimas temperaturas. Si utilizamos oro, usaremos como material de impresión el agar-agar, y el revestimiento compatible con éste es a base de yeso.
Una vez obtenido el modelo de revestimiento, lo vamos a preparar para el encerado. Antes de hacer el encerado se le hace una perforación en el zócalo en el caso del maxilar inferior o en la bóveda en el caso del superior, fuera del área por donde va a ir el conector mayor. Antes del encerado se le realizará un tratamiento, que consiste en calentar el modelo, sumergirlo en un producto parecido a la cera de abejas, la cual va a quedar absorbida por el revestimiento y evita que el modelo se deforme, permite la mejor adhesión de la cera y funciona como solución "batóctona" para que al vibrar el revestimiento nuevo éste quede afín con el del modelo.

ENCERADO

Hay plantillas que traen los elementos a encerar. Por ejemplo hay plantillas de brazos activos, entonces el Laboratorista toma un brazo activo y lo adhiere el modelo. Hay otras que son barras linguales. Entonces es como un puzzle. Coloca todos los elementos como un puzzle y luego los une con un encerado. Hay hasta Ackers hechos. Estas ceras están calibradas. Entonces sabemos que a determinado espesor, por ejemplo, una barra lingual va a ser rígida. Luego que el Laboratorista unió todas esas formas, pasa a la conformación de los bebederos. La perforación que se realizó en el modelo va a ser el bebedero central, el bebedero más ancho, más voluminoso por donde va a entrar todo el metal fundido. Después están los bebederos accesorios, que es bueno que el Laboratorista los reparta en toda la extensión del aparato, para que llegue bien el metal fundido a todos lados y evite que falte en algunos lugares. A veces hace unos tubos hacia arriba para que escape los gases. De esa forma cuando el metal entra, el aire escapa por ellos, dejando lugar para el metal, para que no quede poroso nuestro colado.
Luego se pincela con solución "batóctona" la cera. Después se pasa a investir, se coloca el modelo en un cilindro, queda éste en la base, y se llena el cilindro con revestimiento. Es bueno que el cilindro sea de goma o de cartón para que ese revestimiento expanda. Es importante que el revestimiento desarrolle bien la expansión, para compensar la contracción de colado. Luego la superficie de ese cilindro de revestimiento obtenido se recorta un poco, porque esta superficie queda más densa (...). Se pasa al colado de la aleación. Lo coloca en el horno una hora y media hora a 650º para que el revestimiento pierda la humedad y para que la cera se volatilice. Luego lo deja 2 horas más para que el cilindro adquiera la temperatura de colado. Después se coloca el cilindro en la centrífuga. Si la aleación usada es cromo cobalto, va a fundir la aleación a una temperatura de1300 a 1400º con un soplete de (...) La aleación fundida va a entrar por el bebedero principal y se va a distribuir por todo el colado.
Hay otro mecanismo más moderno de colado, donde el cilindro se pone en un aparato donde entra el metal por la creación de un vacío. En el metal hay un pasaje de ondas electromagnéticas que hace vibrar las partículas del metal, éstas chocan entre sí. Éstas vibraciones hacen que el metal se funda.

REQUISITOS DE LAS ALEACIONES

- Mecánicas – rigidez
- Físicas – baja densidad
- Dureza

- Biológicas

Las aleaciones que se usan para conformar los esqueletos de prótesis removibles, deben ser que nos den fundamentalmente rigidez. La aleación de cromo cobalto se usa porque es muy rígida y además es mucho más económica que las aleaciones de oro que a su vez no eran tan rígidas, por lo que había que darle más espesor. Otra característica de las aleaciones es que deben tener baja densidad para obtener prótesis livianas. Las aleaciones de cromo cobalto está en 8gr por mm3 de densidad, las de oro van a estar en 19gr por mm3 , las de estaño van a ser más livianas, andan por los 4,8gr por mm3. También debe ser duro, indeformable, pero la dureza trae como complicación de que también es duro para pulir, para desgastar, para ajustar. También debe ser biológico, biocompatible; el cromo cobalto es muy biocompatible, es muy bajo el porcentaje de personas alérgicas al mismo. En realidad, esas personas no son alérgicas al cromo cobalto, sino al níquel que compone la fórmula de la aleación (70% cobalto, 30% cromo) El níquel lo hace dúctil para manejar y contrarrestar la dureza del cobalto. Otra elemento que contiene es manganeso, que es el antioxidante.
También se utiliza el titanio, que es menos denso y se obtienen así esqueletos más livianos.

Luego del colado, se rompe todo el revestimiento hasta que se encuentra con el esqueleto. Se arena , que es la proyección de chorros de arena a presión. Luego, le corta los bebederos, y comienza por los bebederos más próximos al esqueleto. Después empieza el pulido con piedras especiales a alta velocidad, luego les pasa ruedas, ruedas de fieltro, hasta darle un brillo de espejo. Pero hay lugares donde no puede o no debe pulir, por ejemplo, por dentro de los elementos de anclaje, entre las rejillas, debajo de los apoyos. Entonces para que todo el esqueleto esté pulido, hace un pulido electrolítico, que mediante el pasaje de una corriente eléctrica (10 – 12 volts, ó 6 – 8 A) desgasta una mínima parte de la superficie del metal, es como un decapado, retira una capa imperceptible de metal. Luego va a posicionar el cromo en el modelo definitivo, y se verificará si el cromo quedó bien. Previamente el modelo fue limpiado de toda la cera que se le había agregado en los bloqueos y alivios. En este momento puede pasar de que el cromo tenga un ajuste perfecto, otra es que no le calce. Si esto último ocurre, el Laboratorista podrá desgastar alguna parte interna o podrá hacer un poquito de fuerza y baje. Entonces allí el yeso se desgasta y baja. Lo primero que van a mirar cuando les llegue el esqueleto es el modelo buscando zonas del yeso que estén desgastadas. Si el cromo al ser colocado en el modelo entra hasta cierto punto y falta poquito para que baje, podrá ser alguna parte desgastada, si no entra nada nada, no.

3. <u>CONSTRUCCIÓN DE APARATOS LABRADOS</u>

La parte metálica de estos aparatos vana ser labrada. Muchas veces los aparatos colados tiene partes labradas. Por ejemplo en un aparato colado, en un diente pilar tiene un brazo activo labrado para no sobrecargar la pieza, o porque el diente tiene un área muy retentiva donde un gancho labrado no podría estar, o por estética queremos poner un gancho bien a gingival.

Los ganchos labrados podemos hacerlos labrando alambres, de oro, de acero inoxidable, de cromo cobalto. Pero también hay elementos prefabricados, que tiene parte de la estructura armada y uno las termina por adaptar.

Cuando se funde metal, una fatiga del metal puede provocar una fisura y la estructura rápidamente se termina fracturando. En un gancho labrado, luego de colado, al labrarlo, el cristal es como que se estira. Por ello cuando queremos partir un alambre debemos doblarlo repetidamente.

(aquí hay una parte de la grabación que no se entiende, que habla de la sección del alambre)
A los ganchos labrados se les pueden hacer apoyos, de alambre o la prótesis a placa puede oficiar de brazo pasivo.
Debemos lograr los mismos objetivos con éstas prótesis que con las prótesis esqueléticas: que pueda tener una unión estable, que tenga un brazo pasivo y uno activo, que quede bien ajustado. Evidentemente, con una prótesis a placa no podremos lograr los alivios biológicos que logramos con una prótesis esquelética, porque como precisamos que la placa oficie de brazo pasivo, no podemos alejarla del margen gingival.
Las hacemos cuando tenemos que hacer prótesis transitorias, o con fines terapéuticos, o cuando los índices biológicos son tan negativos que no nos permiten hacer una prótesis colada.

PRUEBA DEL APARATO METÁLICO

- Inspección del aparato.
- Ajuste a los dientes pilares.
- Ajuste a la oclusión.
- Ajuste de aparatos semi-rígidos.

Lo primero que vamos a corroborar es que el laboratorio haya hecho lo que le pedimos. Acá en la clínica pedimos ver la cera, y así poder corregirla. Al recibir el esqueleto revisamos si es lo que le pedimos al laboratorio. Vemos si están todos los elementos, si se respetó el diseño, que no haya metal debilitado (por ejemplo por el pulido), que sea rígido.

Luego se prueba en boca. Se coloca lentamente en boca, para evitar dolor al paciente si hay alguna sobrecompresión. Vamos a irlo bajando hasta que el aparato llegue a su posición. Mediante el espejo y la sonda vamos a corroborar el ajuste, el ajuste de los apoyos oclusales en los lechos, de aquellos conectores que tocan los tejidos dentarios, de la barra cingular. Vamos a corroborar los alivios, la separación de la barra lingual, de las sillas. Vamos a corroborar todo eso estáticamente en el paciente.
Luego vamos a corroborar que el brazo pasivo toque antes o a la vez que el brazo activo.
A veces pasa que le falta poco para que el aparato llegue a su posición. Entonces podemos colocar algún producto dentro del esqueleto metálico que al llevar el aparato a boca, mediante su retiro, podamos identificar la interferencia. Lo más barato y lo más fácil de usar es el corrector de matriz, que no es de uso odontológico. Se lo pincel a en la parte interna del aparato, seca rápidamente, se ubica sobre el terreno, identificando así el punto de interferencia. Éste se desgasta, y se vuelve a probar hasta que llegue a su posición. Con este fin también se puede usar el oxido de zinc/eugenol.
Luego hacemos el ajuste oclusal, porque no realizan realmente el envío los modelos articulados. Porque tomamos los registros definitivos usando los esqueletos metálicos como placas de registro. Sobre ellos realizamos los rodetes y luego se enfila. Pero en algún caso, cuando la oclusión sea muy cerrada, donde haya que hacer un levantamiento de la oclusión usando el esqueleto, el Laboratorista va a controlar los apoyos. Pero en la mayoría de los casos se van a colocar los esqueletos, para luego realizar el ajuste. Los laboratoristas tienen la costumbre de hacer los apoyos hacia oclusal convexos, cuando en realidad allí naturalmente existe una fosa, donde puede ocluir una cúspide antagonista. Entonces es bastante común de que haya un contacto prematuro. Para ello se desgasta hasta que ocluya como lo hacía antes. Es importante que se use papel de articular rojo, porque se ve mejor en el cromo cobalto. Primero se coloca la prótesis que reponga menos piezas dentarias y se ajusta contra el tiene más piezas faltantes. Luego el otro lo terminan ajustando como si fuera un maxilar dentado (¿?) Si ustedes dejan un apoyo interfiriendo,

un contacto prematuro, pueden provocar un problema periodontal. Sobre el terreno protético pueden provocar irritación. (..)
Esto puede repercutir en otra parte del Sistema Estomatognático.

APARATOS DE CONEXIÓN SEMI-RÍGIDA

Estos aparatos, cuando los prueban en boca, deben corroborar que funcionen como fueron diseñados. Si se apoyan los dedos sobre una de las sillas de un aparato de conexión semi-rígida, la placa distal deberá separarse (..), el lecho debe seguir ocupado por el apoyo.

TEORICO 10 29/05/03

RELACIONES INTERMAXILARES

De relaciones intermaxilares, es decir que vamos a ubicar, el momento en el cual, en la construcción de la prótesis, tenemos la necesidad de **vincular los modelos**, en el espacio a efectos de poder edificar la oclusión protetica.
Para poder construir en el laboratorio la prótesis con los modelos interrelacionados entre si , en forma **estática y dinámica**, en la misma forma en que se encuentran en la boca y cuya oclusión protetica tenga después una mínima necesidad de adaptación cuando se traslada a la boca, es que tenemos que tener un conocimiento profundo si se quiere, o acabado de algunos conceptos de relaciones intermaxilares.

El estudio de este tema de relaciones intermaxilares, involucra una serie de capítulos, que tal vez no podamos abarcar todos, no vamos a abarcar todos en la clase teórica porque ustedes también tienen información a través del curso practico, pero por lo menos vamos a hablar de los 3 primeros capítulos, dar algunos conceptos importantes sobre:

- **posiciones y movimientos mandibulares,**
- **mecanismos antagonizadores**
- **registros de oclusión**.

Después el registro de **relación céntrica** en si , la técnica de relación céntrica ustedes la están estudiando en el curso practico, si quieren también podemos dar alguna clase teórica en algún momento.
Vamos a empezar entonces con el primer capitulo, el primer tema que seria:

POSICIONES Y MOVIMIENTOS MANDIBULARES

Como ustedes ya saben para el estudio de las posiciones y los movimientos mandibulares, podemos empezar el tema recordando la existencia del **bicuspoide**, seguramente ustedes ya lo estudiaron bien. El bicuspoide como ustedes recuerdan es la representación volumétrica del campo del movimiento mandibular y en base a la existencia y al conocimiento del bicuspoide, es que manejamos una serie de conceptos que nos permiten hablar de posiciones y movimientos mandibulares.
El otro elemento que hay que recordar cuando uno inicia hablar sobre este tema es cuales son los factores determinantes de las posiciones y movimientos mandibulares. Como ustedes recordaran, esto seguramente ya lo estudiaron, entonces las posiciones y movimientos mandibulares están determinados por lo que llamamos factores anatómicos, que son las ATM y la **oclusión dentaria.**

Las ATM son las que se llaman las guías posteriores del movimiento mandibular, son guías mecánicas si se quiere, las articulaciones son las 2 guías posteriores y la oclusión dentaria es la guía anterior y después tendriamos la cuarta determinante de las mismas, que es el factor fisiológico que es el **sistema neuromuscular.**

Es decir que son los 4 elementos que intervienen en la posiciones y movimientos mandibulares.
Otro elemento que hay que tomar en cuente y tener presente cuando hablamos de este tema es la existencia de posiciones y movimientos es de posiciones **bordeantes y no bordeantes**, recuerdan cuales son : bordeantes son los que estan en la periferia, son los movimientos extremos, las posiciones extremas, la periferia del bicuspoide.No bordeantes son los internos.

Contactantes y no contactantes, son aquellas posiciones y movimientos en los cuales participa la oclusion dentaria, contactantes, tocan los dientes, estan ..... por la relacion de contacto de los dientes y no cotactantes son , diriamos, a boca abierta.

Movimientos **naturales y forzados**, que son, a ver alguno se anima a decir que son naturales y forzados? Cuales son los naturales? Piensen en el bicuspoide, cuales son las posiciones naturales? Los que estan dentro o fuera del bicuspoide, los que estan en el bicuspoide son posiciones y movimientos naturales, pero hay movimientos forzados, por ejemplo, cual es un movimiento forzado? No, la apertura maxima es un movimiento natural, algo que este por fuera del bicuspoide.
Dijimos los naturales son los que estan en el bicuspoide, ya sea bordeante o no bordeante, todo lo que esta dentro, todo lo que esta en la periferia es natural. Entonces cuales son los que estan por fuera del bicuspoide? Por ejemplo si yo abro la boca grande y pongo los dedos, empujo y abro un poquito más que los normal, ese es un movimiento forzado. O por ejemplo cuando ustedes cierran, cierran la boca, eso es natural o no? Es natural. Pero si aprietan fuerte y empiezan a intruir los dientes en el periodonto por un esfuerzo muy grande, están forzando los dientes dentro del alvéolo. Es decir que hay lo mismo para adelante, para atrás, derecha e izquierda. Entonces dijimos que hay una cantidad de movimientos naturales que están en el bicuspoide que son naturales y lo forzado es lo que esta por fuera.

Y también podemos hablar de movimientos **habituales y no habituales**. Cuales son los movimientos habituales? Por ejemplo, bostezar en una clase teórica, ese puede ser habitual, pero en realidad no es habitual el movimiento de apertura máxima, si bien es natural, no es forzado pero no es habitual, no es habitual que yo abra del todo la boca, no es habitual que adopte la posición de propulsión máxima o lateralidad máxima.
Habitualmente el campo de movimiento mandibular, los movimientos habitulaes son mucho mas pequeños que el bicuspoide. Cuando ustedes hablan , comen, degluten, la mandibula se separa, se separan las arcadas 1 cm y no se adelanta mucho mas de 4, 5 o 6 mm, pero puedo adelantarla 1.5 cm y abrirla 4 cm. Entendimos.

OCLUSION MAXIMA (OM)

Bueno con esta base es que podemos empezar a estudiar algunas posiciones y movimientos, por ejemplo, la posición básica de referencia para tomar las relaciones, el estudio de relaciones intermaxilares es la oclusión máxima. Que saben ustedes de la oclusión máxima? Que es la OM? Máximo engranamiento, o sea que ustedes le piden al paciente que cierre la boca y en la posición que vean que engranan mejor sus dientes, esa es la posición de OM , por lo tanto decimos una posición dentaria. Quiere decir que si recordamos cuales son los 4 determinantes de las posiciones y movimientos, estamos viendo una posición que esta determinada por una, de cual determinante? Por la oclusión dentaria.

Es el máximo engranamiento dado por los dientes, no hay otro factor que este condicionando la adopción de esta posición. Se habla de una posición de OM normal, que quiere decir normal? Que esta de acuerdo a la norma o standard, la normal es cuando se establecen las normales **llaves de oclusión:** llave de Angle, llave de los caninos, esas llaves que ustedes están estudiando o han estudiado en anatomía.

Hay un overjet y un overbite, que ustedes también conocen en sus dimensiones normales, eso corresponde a la **OM normal**.
Pero también puede haber **OM en maloclusion**, por ejemplo esta que esta acá, que es normal o es una maloclusion? Que ese eso? Es una maloclusion, porque ustedes ven que hay un canino que esta en overjet invertido y la línea media no coincide la del maxilar superior con la del inferior.
Hay pequeños cambios que nos están mostrando que esta oclusión no es normal, por lo tanto es una maloclusion. Quiere decir que es un paciente enfermo? Hay patología? No, es una maloclusion pero no indica que haya patología, puede ser una maloclusion fisiológica. Si bien hay maloclusiones en las cuales, esto que es? Esto es una maloclusion también, el paciente que tiene una oclusión que no es normal y eventualmente si lo empiezo a mira de repente encuentro signos y síntomas en el periodonto, en el sistema neuromuscular, que puede hacer que me hagan pensar que hay afecciones, en las cuales la oclusión del paciente esta influyendo, de repente digo bueno, esta enfermedad que hay acá , este trauma, este problema paradencial es un problema de trauma paradencial, provocado por la maloclusion.
Entonces es una maloclusion patológica. Hay patología, es una oclusión patológica porque la oclusión me esta determinando la aparición de patología.

Como vamos a ver ahora después también, tenemos una **OM natural** o innata es la que aparece en el individuo con su normal crecimiento y desarrollo. O puede haber una **OM adquirida,** también conocen este concepto, saben lo que es OM innata o natural o adquirida, ahora lo vamos a ver.

POSICION POSTURAL (PP)

Bueno la segunda posición que ustedes tienen que recordar y que les sirve para el registro de relaciones intermaxilares, bueno me olvide de decirles que ...., bueno la segunda posición que tienen que conocer es:
la **posición postural.**
Recuerdan que la PP es la que puede adquirir la mandíbula cuando los músculos masticadores se encuentran en **equilibrio tónico**, en ese momento si el paciente esta en una posición determinada, la PP muestra una serie de características también determinadas, se consideran standard.
Sabían esto de la posición del paciente? Cuando evaluamos y se establecen las normas de standard de PP, el paciente como? Mirando el horizonte, que quiere decir mirando al horizonte, como que no me gusta mucho. Quiere decir con el paciente como derecho digamos, mirando el horizonte se traduce como el **Plano de Frankfort horizontal**, esa es la posición que debe tener el paciente, saben cual es el plano de Frankfort? El tragus y el infraorbitario, o sea que ustedes tienen que ubicar al paciente, generalmente se lo ubica sentado en el sillón, sin apoyarse, con la columna separada del respaldo y el plano de frankfort horizontal. Y en se momento adopta la posición de reposo, se produce una separación entre las arcadas, que se conoce con el nombre de **Espacio libre interoclusal (ELIO)** y que en esta posición que hemos hablado, adopta un valor promedio de 3 mm, de 3 a 4 mm y aumente y llega a los 6 mm con la edad, por eso se habla de 3 a 6 mm.
Les decía que el ELIO es de 3 a 6 mm, es una caracteristica específica de cuando el paciente adopta la PP, y para que utilizamos esta caracteristica? Para establecer el grado de separación entre las arcadas como ustedes recuerdan, esta distancia o ELIO nos permite establecer la **dimensión vertical de reposo** o la dimensión vertical postural, a la cual si le restamos 3 mm de acuerdo a la edad nos permite obtener la **DVO.**
Y la otra caracteristica que tiene de importante en este momento es recordar la existencia de un **camino de cierre reflejo**, determinado por el **SNM** , la determinante fisiológica, se acuerdan de las 4 determinantes de las posiciones y movimientos , ahora son los músculos, que determinan la existencia de un camino de cierre reflejo o muscular. Recuerdan este camino ,

que caracteristica tiene, que es lo que detrmina, que es lo que produce? Que es el camino de cierre reflejo o fisiológico, dado por el SNM?
Es que en esta misma posición que estabamos hablando, si ubicamos al paciente de esa forma y le pedimos que cierre en forma automática la boca o le pedimos que degluta, automáticamente y por reflejo el SNM hace que se produzca un cierre derechito a la OM. Es decir que si esta en PP, le dan un poco de agua y el paciente deglute o simplemente ustedes haganlo y cierren, van a ver que derecho van de PP a OM.
Se entiende que ese camino de cierre reflejo cuando es fisiológico, es un camino en el cual los músculos masticadores actúan en forma sinérgica, todos los grupos musculares, con un mínimo de esfuerzo. Es el camino más cortito, que requiere menos esfuerzo y en el cual todos los músculos actúan en forma pareja, no hay ningún grupo muscular que este predominando uno sobre otro y cada músculo actúa con un mínimo gasto de energía, de la manera mas eficiente, mas fisiológica. Y la OM, esa posición en la cual termina, es la posición que permite que todo el esfuerzo muscular se disipe por el SE en la forma también mas fisiológica con mínimo trauma para todas las estructuras.

POSICION DE CONTACTO RETRUSIVO (PCR)

La otra posición que tenos que aprender a reconocer, para trabajar con nuestros pacientes es la posición de contacto retrusivo. Cual es la posición de contacto retrusivo? A partir de la OM , ustedes pueden hacer un movimiento hacia atrás de la mandíbula, un movimiento hacia dorsal. Ese se llama movimiento retrusivo, o sea que de OM yo puedo ir un poquitito para atrás, y la posición final a la cual llego se llama posición de contacto retrusivo.
Es una posición también dentaria porque son los dientes que la determinan y se caracteriza ese movimiento retrusivo, la ida de la OM a la posición de contacto retrusivo por tener fisiológicamente normalmente, dimensiones bastante precisas, se caracteriza por ser sagital puro y se caracteriza porque los contactos son bilaterales y se producen a nivel de los dientes posteriores.
Esto ustedes lo pueden corroborar por ustedes mismos, cierren en OM, hagan un esfuerzo en llevar la mandíbula un poquitito mas para atrás y aquellos que sean normales, digamos que tengan una oclusión fisiológica o normal , van a ver que ese deslizamiento de la OM hacia atrás, se esta produciendo a nivel de molares en forma bilateral, y que solamente tocan, que tocan los dientes de ambos lados en los posteriores y que es muy pequeño.
El movimiento retrusivo el deslizamiento hacia atrás es de 1 mm promedialmente, de1.25+-1mm, quiere decir que puede tener 2mm y pico o puede tener 0.25 , pero o tiene mas de 2 mm en sentido antero posterior.
Y como están tocando los molares y obligan a que la mandíbula baje un poquitito, también tiene una componente vertical de 0.9mm+-5, quiere decir que la mandíbula va ligeramente hacia atrás y se abre un poquitito a nivel de los dientes anteriores, pero muy poquito, es milimetrico, mas o menos 1mm y medio para atrás y se abre 1 mm, se separan los dientes anteriores, eso que ustedes ven ahí, muy poquito.

Esta **PCR**, lo entendieron bien, esto lo conocen, es una posición dentaria, esta coincidiendo con una posición condilar que es la **posición de Relación Céntrica (RC).**
Cuando la mandíbula va un poquitito mas para atrás de OM, se produce ese movimiento retrusivo no solo a nivel de la oclusión dentaria, sino que el condilo mandibular se mueve un poquitito mas para atrás y eventualmente alguno dicen que un poquitito mas para arriba, y adopta lo que se llama la posición se RC, es decir la misma posición de contacto retrusivo corresponde a nivel condilar, a nivel de los condilos lo que llamamos RC.
También en la ATM se produjo un movimiento retrusivo muy pequeño de 1 a 3 décimas de mm , es decir que prácticamente el condilo no se movió, no cambio de lugar. El condilo esta perfectamente encajado en la cavidad glenoidea, tiene el menisco interarticular interpuesto entre el condilo mandibular y el tubérculo articular del temporal y se caracteriza además esta

posición, porque se puede llegar a ella a través del arco de cierre voluntario articular, que se conoce como el movimiento de bisagra. Como ustedes saben es un movimiento que se produce de apertura pura que se puede, se produce cuando el condilo esta en esta posición mas posterior del campo del movimiento del bicuspoide y en el cual la mandibula hace un movimiento de abre y cierre puro sin perder el condilo mandibular su caracteristica de perfecto encajamiento en la cavidad glenoidea.

Este movimiento de bisagra es un movimiento que se puede realizar en forma voluntaria, todos lo podemos hacer y que podemos entrenar al paciente a que lo haga. Si ustedes entrenan al paciente a que haga el movimiento de bisagra, que es lo que logran? Si se produce una rotación, pero que es lo que logran, si tu logras que el paciente aprenda a hacer el movimiento de bisagra, que es lo que logras? Que el condilo se ubique en RC. Que como vamos a ver ahora es un objetivo de las relaciones intermaxilares.
Como reconocen ustedes cuando el condilo esta realizando el movimiento de bisagra? Saben reconocerlo? Cual es el indicio clínico que a ustedes con bastante facilidad les permite detectar si el paciente ubica su mandíbula en RC y efectúa el movimiento de bisagra.

Es una cosa relativamente fácil de realizar, que requiere cierto entrenamiento pero que no es, para superdotados, cualquier estudiante de 4º, de 2º , de 1º año ya lo pude aprender, ustedes que son estudiantes avanzados lo tienen que estar dominando. Poniendo la mano y acompañando el movimiento de abre y cierre mandibular, si ustedes le ponen la mano en el mentón al paciente en forma suave, no empujando ni haciendo una presión , lo pueden hacer ustedes mismos ahora. Se ponen la mano y hagan un movimiento de apertura bien grande, bien grande, y después empiecen a cerrar, háganlo, aunque parezcan bobos el único que mira soy yo, hagan una ligera presión y cierren, que van a notar cuando hacen el cierre? Que pasa cuando van acompañando el cierre? Se produce un salto, si ustedes abren y empiezan a cerrar, van a ver que el movimiento no es simple, no es una curva suave sino que, se produce un salto.
El salto se produce en el punto 2, cuando la mandíbula al estar en apertura máxima el condilo esta rotado y propulsado, pierde esa condición de estar propulsado, es decir se encaja en la cavidad glenoidea, se produce el salto y en ese momento sabemos que el condilo esta en RC, ustedes ponen la mano y al sentir el salto ustedes saben que están en relación céntrica y en ese momento puede hacer pequeños movimientos de abre y cierre.

Si no sienten el salto , si hacen este movimiento y no sienten el salto, que quiere decir eso? Quiere decir que el paciente no esta realizando el movimiento bordeante posterior, esta haciendo una apertura por ejemplo haciendo este camino que esta indicado acá, es un movimiento mas adelante. De repente tiene sus músculos hipertonicos y no es capaz de llevar la mandíbula bien hacia atrás, en ese caso vamos a necesitar alguna medida auxiliar de decontraccion muscular, para permitir que el paciente adquiera esa posición regresiva, que caracteriza al condilo en relación céntrica.
Con respecto a la RC ustedes van a encontrar, no se si ya lo han tenido, mucha controversia en cuanto a las denominaciones, en cuanto a las apreciaciones, hay quienes dicen que hay mas de una relación céntrica.
RC es una sola, es una posición única, no podemos decir que hay 2 RC, es una sola. En el transcurso de la historia de la odontología la han definido de muchas maneras, todos aquellos autores que quieren definir la RC en base a la posición del condilo en la cavidad glenoidea. Entonces para decir lo que dijimos hoy, que esta perfectamente encajado, con su menisco interpuesto en una posición fisiológica, algunos dijeron que es la posición mas retrusiva y superior, mas retrusiva superior y centrada, mas anterior y superior, pero es algo que no podemos ver, que no pueden ver en la clínica, pero que es lo que si pueden ver en clínica. Que es lo que hicimos recien como ejercicio. Lo que si podemos ver en la clínica es que los condilos

mandibulares, que están en RC, cuando están ocupando el eje de bisagra terminal, cuando estan en el eje de bisagra , estan en Rc , por lo cual yo les diria que hoy en día la definición mas clara , mas simple, mas aceptada, en la bibliografía, es que la RC es la posicion de los condilos mandibulares cuando se encuentran en el eje de bisagra terminal, si esta en condicion de bisagra, esta en RC , si esta mas adelante, mas arriba o mas atrás, todo so como que es algo que no podemos constatar. Por lo tanto preferimos como **definición de RC la posición de los condilos mandibulares en el eje de bisagra terminal.**
En definitiva es el concepto clínico que ustedes tienen que aplicar cuando hacen el registro de RC.

M) OCLUSION MAXIMA ADQUIRIDA

Habiendo estudiado estas posiciones que son posiciones que caracterizan normalmente a todo individuo, podemos definir otro tipo de OM que es la OM adquirida, esto ya lo estudiaron también, verdad? No?
La OM adquirida se determina cuando hay un cambio en la oclusión, como lo dice la palabra adquirido, algo que sucede en la vida del individuo, por ejemplo, supongamos que le sacamos a una persona varios dientes, que se produce cuando se produce la perdida de dientes? Hay migraciones, si aparecen esas migraciones dentarias la oclusión máxima se altera y si se altera los dientes cambiaron de posición, los maxilares no van a cerrar en la misma OM que tenia antes de las extracciones, la OM natural cambio y aparece una nueva OM para encajar nuevamente, para lograr el máximo engranamiento la mandíbula tiene que moverse un poquitito del lugar anterior, ir un poquito mas adelante, un poquito mas al costado y adoptar una nueva posición de máximo engranamiento.
Esa nueva posición de máximo engranamiento, se denomina OM adquirida, no es la que vimos anteriormente, no tiene las características de lo que hemos hablado anteriormente, ahora aparece una nueva OM, que tiene caracteristicas propias y cuales son esas caracteristicas propias.
El movimiento retrusivo es igual al que teniamos y hablabamos hoy de 1.25 +- 1 y de 0.9 +- 0.7 , no cambio, ahora la mandibula se movio. Entonces una de las cracteristicas que podemos observar es que el movimiento retrusivo salud mas grande. Ahora no es de 1 mm, es de 2 o 3 mm.
Es decir que cambio algo a nivel de la oclusion. Pero tambien cambia algo a nivel del SNM, si el paciente ahora cierra, ese cierre que deciamos hoy, que pasa si se hace ese cierre con fuerza que yo estoy haciendo, tocaria en contactos anormales, le produciria un trauma de algunos grupos dentarios, entonces el SNM cambia de reflejo y hace que ahora la mandibula ciere directamente a essa nueva posicion, que es la mas favorable para el cierre, pero no es mas siguiendo el camino de cierrre fisiologico, sino que es un camino un poquitito diferente.
Los musculos ya no estan todos perfectamente equilibrados sino que de repente el grupo muscular derecho se contrae unpoquito mas que los musculos izquierdos para permitir ese cierre ligeramente ...
Por lo cual muchas veces los pacientes que tienen una OM adquirida tienen hipertonicidad muscular, por lo cual os pacientes que tienen hpertonicidad muscular les cuesta ubicar sus condilos en RC, porque tienen musculos hipertonicos. Si no los tuvieran es muy facil llevar a RC, pero cuando los tienen hay que generar primero una decontraccion muscular , borrar la memoria muscular del camino de cierre adquirido que esta llevando la mandibula mas para adelante y de esa manera si poder llegar a la RC.

Porque nos interesa haber hablado de estos temas ahora? Porque a nosotros, como puede venir el paciente cuando ustedes lo van a restaurar? Ustedes ahora tiene que vincular los modelos entre si, y tenemos varios tipos de pacientes y hay que saber que hacer frente a cada uno.

Puede ser que la OM sea natural, sea fisiologica, lo que hablabamos al principio, esos valores normales, ese camino de cierre fisiologico, ese seria un grupo de pacientes.

Hay un segundo grupo de pacientes que son aquellos que conservan la OM , pero es una O adquirida , no es la oclusión innata, no es la natural, la fisiológica es la adquirida.

Hay un tercer grupo de pacientes que ni siquiera tienen OM, entonces como procedemos frente a cada grupo? Como diagnosticamos si es natural, si es fisiológica, si es adquirida.

Si es adquirida puede ser que este compensada, que no haya ningún tipo de patología, que sea una maloclusion pero compensada, o también puede ser que sea una maloclusion, no compensada, con características patológicas.
Entienden el problema? Entonces frente a ese problema, que se nos pueden presentar pacientes que no mantienen la OM, es decir el primer grupo es muy difícil de restaurar.
El primer grupo de todos, me viene un paciente con la OM fisiológica natural que hacen ustedes? Como montan los modelos? En OM , no me complico mas la vida, ni siquiera hablo de si diagnostico de entrada una OM fisiológica natural, pongo los modelos en OM y hago la restauración, no paso nada.

POSICION MANDIBULAR OPTIMA (PMO)

Pero que hago cuando no tiene OM o cuando sospecho que esa OM es patológica, tiene un problema, entonces es ahí donde la odontología invento una herramienta clínica que es lo que hoy en día en la bibliografía esta apareciendo con el nombre de **POSICION MANDIBULAR OPTIMA (PMO).**
Escucharon hablar de la posición mandibular optima? que es la PMO? La herramienta que tiene el odontólogo es una herramienta clínica de ubicar la mandíbula en un lugar, en una relación intermaxilar, que permita hacer la restauración, hacer la prótesis en la OM que asegure la máxima armonía de las estructuras del sistema masticatorio.
Es decir que tengo que buscar una relación intermaxilar, creada por el odontólogo, porque por ejemplo puede no tener OM , tengo que crearla, la busco y la encuentro, es la PMO. Entienden el concepto, la posición intermaxilar a la cual quiero llegar se llama **posición mandibular óptima**.

Es un tema que ha generado mucha controversia en los autores, hay muchas teorías al respecto de donde esta la PMO. En este cuadro sintetizamos lo que dijimos anteriormente, si tengo un paciente con OM natural o adquirida pero fisiológica, que hago? Restauro donde? Si es normal en OM.
Pero cuando no existe, cuando tiene signos de disfunción, de patología, busco la PMO.
La PMO, les decia que es un tema que ha generado mucha controversia, hay infinidad de teorías que hablan de donde se ubica la PMO.
Pero digamos que hay **2 grandes tendencias** en la bibliografía:

- Una es ubicar la PMO en el camino de **cierre muscular**
- Otra es ubicar la PMO en el camino de **cierre óseo**

La primer escuela es la escuela miocentrica, que dice que la PMO se encuentra al final del camino de cierre muscular.

La segunda escuela que es la escuela gnatologica , dice que la PMO se establece al final del camino de cierre óseo.

Es decir una escuela utiliza una de las determinantes, e acuerdan cuales eran las determinantes de las posiciones y movimientos mandibulares, utiliza la determinante muscular.
La segunda escuela la gnatologica utiliza la determinante ósea.
Ya hablamos se acuerdan de caminos de cierre musculares, una escuela utiliza uno u otro.
La escuela miocentrica, en nuestro medio no se utiliza, no se aplica, hay algunas partes del mundo que los autores siguen la escuela miocentrica, pero digamos que si fuéramos a hacer un análisis de difusión geográfica mundialmente hay mas adeptos a la escuela gnatologica que a la miocentrica.
El concepto de RC es el que mas se sigue en la bibliografía odontológica, y nuestra facultad creo que en forma unánime, todos aquellos ,con variantes de definicion de ubicación, pero todos mas o menos seguimos la escuela gnatologica. La PMO que surge del registro de RC.

N) MOVIMIENTOS MANDIBULARES

De los movimientos mandibulares y ya termino, de los movimientos mandibulares nos interesa hablar dos cosas muy pequeñas y que van a servir después para los registros de relaciones intermaxilares y la programación del articulador
Lo primero es saber denominar los movimientos , como se llaman.
Y digamos que para denominar los movimientos mandibulares se toma como punto de partida la OM. A partir de la OM ustedes pueden hacer movimientos de ida y vuelta, pude ser por ejemplo movimiento de apertura y de cierre, abro a partir de la OM hasta la apertura máxima y cierro hasta la OM, puede ser de descenso y elevación.
A partir de OM , puedo ir para adelante que es la **propulsión** y de esa posición de máximo adelantamiento puedo ir para atrás, es la **retropulsion**.
A partir de la OM puedo ir mas para atrás, se acuerdan ya hablamos hoy, que es la **retrusion** y puedo volver para adelante que es la **protrusion, retrusion y protrusion.**
Y puedo ir para la derecha haciendo una **lateralidad** centrifuga y volver a la OM en una lateralidad centrípeta, y puedo ir para la izquierda igual.
Esos son los movimientos mandibulares, puedo ir para abajo, para arriba, para adelante, para atrás, hacia atrás en posición caudal y volver para adelante, derecha, izquierda y volver.

Y después lo otro que hay que saber de los movimientos mandibulares.....cada movimiento se estudia en los tres **planos del espacio**, el plano **horizontal, vertical y sagital**. Se pueden poner en los tres planos y generalmente se dimensionan, en algunos de ese plano, se dice por ejemplo, tiene 30 grados tal movimiento, por ejmplo el Walker de propulsión, tiene 30º con respecto al plano horizontal.
Quiere decir que tomamos como referencia el plano horizontal, el de Frankfort puede ser por ejemplo y le ponemos 30º de valor con respecto a ese plano.

En segundo lugar hay que recordar, tiene que tener presente de que **no son rectos, son curvos**. Todos los movimientos mandibulares son una curva.

Y la tercer caracteristica que hay que tener presente, es que mas del 80% de las personas encuadran en los **valores promedio de los movimientos mandibulares**. Es decir que si yo digo el movimiento de Walker promedial es de 30º , quiere decir que mas del 80% de los pacientes que ustedes reciben en la clínica van a tener 30º de trayectoria condilea sagital.

CONTINUACIÓN DE RELACIONES INTERMAXILARES

5/6/03
DR. BOCAGE

II)MECANISMOS ANTAGONIZADORES DE MODELOS

III)REGISTROS DE OCLUSION

II) 1) OCLUSORES

Aparatos que permiten relacionar los modelos entre sí, reproduciendo una relación de oclusión.
En esencia son una bisagra en la cual colocamos el modelo superior en uno de las ramas, el inferior en la otra. Desde que se inventaron los oclusores (hace 250 a 300 años) los modelos se vincularon entre sí a través de un registro de mordida en cera: primer registro de oclusión que consiste en colocar un material plástico entre las arcadas, pedirle al paciente que cierre y antagonice llegando a una posición de contacto entre los dientes y esa posición la trasladamos y montamos los modelos en el oclusor.
Solamente reproduce la relación de antagonismo entre las arcadas porque no reproduce ningún movimiento, ni siquiera el de apertura ya que abre con una bisagra ubicada en cualquier lugar y no en los centros de movimiento del paciente.
La relación de oclusión que reproducen los oclusores es la de O.M.
¿ Es útil el oclusor en PPR? Es un instrumento muy útil y deberíamos acostumbrarnos a usarlo quizás más de lo que se usa. Supongamos por ejemplo una restauración pequeña, una PPR que repone 2 o 3 dientes de un solo lado de la arcada: podemos prever que los retoques para armonizar esa oclusión una vez terminada la prótesis han de ser muy rápidos y muy sencillos, y en 2 o 3 dientes, quiere decir que puedo montar en un oclusor y terminar de hacer los retoques en boca.
También es muy útil en la etapa de diagnóstico. Cuando tenemos una O.M. fisiológica que no hay que hacer estudios de oclusión; cuando tenemos brechas cortas podemos montar en un oclusor y rápidamente ver cual es la relación entre los arcos, el paralelismo entre rebordes, la distancia interalveolar en un procedimiento sencillo.

2) ARTICULADORES

Son aparatos que además de reproducir una relación de antagonismo repiten o imitan los movimientos de la mandíbula.
Hay 2 grandes grupos de aparatos:

- aquellos que repiten o reproducen, que son los articuladores CONDILARES o ANATÓMICOS que reproducen o encuentran factores determinantes de la oclusión que son 2 ATM con los cóndilos (elementos condilares) y una platina incisiva con su vástago que reproduce la oclusión dentaria. Este aparato permite repetir movimientos mandibulares tal cual los tiene el paciente.
- Hay otro grupo de aparatos que son los NO CONDILARES, que obedecen las teorías de varios autores sobre como se realizan los movimientos de la mandíbula. Por ejemplo el aparato de HAGMAN (?) que está basado en una teoría esférica: entiende que la

mandíbula se mueve el los desplazamientos contactantes como si se movieran alrededor de una calota esférica, como si fuera el movimiento de una esfera. El centro del movimiento mandibular está a nivel del esfenoides y la mandíbula se mueve como una esfera. Entonces inventó un aparato que se mueve como un péndulo alrededor de un eje. En nuestro medio este tipo de aparatos no se utilizan en la actualidad, no hay en el mercado, pero es un buen aparato porque permite imitar (y no reproducir como decíamos en el caso anterior) movimientos mandibulares.

De cualquier manera se prefieren los condilares porque permiten reproducir. Y dentro de éste grupo hay 3 subgrupos:

A) PROMEDIALES O STÁNDAR : son aparatos que tienen en los 3 elementos determinantes de la oclusión (cóndilos y platina incisiva) el valor promedial de estos movimientos por ejemplo
Trayectoria incisiva en dentado natural 45 a 50 °
Trayectoria condilea sagital 30°
Ángulo de Benett 15°

Estos son los valores que estableció el DR GYSI en el año 1910 y así fabricó un articulador condilar: Modelo SIMPLEX EUROPEO.
Luego GYSI mismo fue viendo que esa trayectoria incisiva de 45° era un poco empinada para hacer prótesis completa y después hizo una con 10°.
GYSI también tomó para su articulador 2 cosas que ya existían: los registros posicionales de mordida y el arco facial. ¿ y para que tomó la idea del arco facial de SNOW, para qué sirve ? Para relacionar el maxilar superior y el eje condilar, que permite movimientos más exactos, ya que voy a colocar los modelos a la misma distancia con respecto a los centros de movimiento condilar, que están en la boca del paciente.
¿ Son útiles estos articuladores en PPR ? Sí, son excelentes, reproducen los movimientos estándar, y como dijimos la clase pasada el 80 % de la gente tiene los valores de los movimientos dentro del promedio, 8 de cada 10 pacientes más o menos tienen 30 ° de trayectoria condilea y 5° de ángulo de Benett (que es el promedio). Por lo tanto este aparato nos servirá en la gran mayoría de casos para PPR, con una mordida y un registro de arco facial.

Vean en la diapositiva el aparato ese que tiene colocado. Una mesita de montaje, que es una platina que se coloca en el medio del articulador y que marca el punto interincisivo de acuerdo al triángulo de Bonwill (Bonwill dijo que hay un triángulo equilátero y que tiene como centro los 2 cóndilos y el tercer punto es el interincisivo).
E inventó lo que les mandamos hacer muchas veces a ustedes y es montar en forma arbitraria según esa relación. Lo ideal sería tener una mesa de montaje como la del Dr GYSI que me permite colocar el plano oclusal de mi modelo igualado con el plano oclusal del articulador en la mitad de la altura y el punto interincisivo a nivel de lo que sería el triángulo de Bonwill, y me ahorro el registro con arco facial.
Si quiero mejorar los movimientos para que sean bien parecidos a los del paciente montaría con arco facial.
También tenemos → el modelo 100 de WHIP MIX SIMPLEX (es el simplex de Gysi pero azul)
→ el articulador del CEO - BRUGO BONOMI: fue profesor de prótesis completa; aparece en los libros de Volpe de P.C. como inventor de la técnica de impresión que se usa acá en Facultad. Y también fabricó un articulador que es una especie de Gysi Simplex pero lo que tiene de interesante es que es el articulador del CEO, porque el Dr Brugo Bonomi donó la patente de invención al CEO, para que los estudiantes se enriquecieran con el Royalty de la venta del aparato.

B) ARTICULADORES PARCIALMENTE ADAPTABLES

Son los que usamos nosotros. Decimos "parcialmente adaptables" porque son condilares que pueden adaptar algunos de los valores de los movimientos.
Los 2 más conocidos en el mundo son:
⇒ WHIP MIX
⇒ HANAU
Ambos aparatos adaptan trayectoria condílea sagital y el ángulo de Benett, pero no adaptan otros movimientos del área condilar. Y algunos tienen platina incisiva mecánica adaptable y otros como el de Whip mix tienen la platina de plástico.
Como lo programamos: se toma una mordida de montaje, registro con arco facial para que queden a la misma distancia los cóndilos del modelo superior y se toma una mordida de protrusión, una de lateralidad derecha, y una izquierda y con esto adaptamos la propulsión y las lateralidades por un método posicional. La propuesta nuestra es que se utilice el articulador en valores promediales y si luego viéramos que hay una desarmonía muy grande entre la manera que esta programado el articulador y el movimiento real, en el momento de la prueba, tenemos la posibilidad de corregir.

C) ARTICULADORES TOTALMENTE ADAPTABLES

Serían aquellos que adaptan todos los movimientos mandibulares. Estos aparatos son más complejos, más caros y utilizan un registro de mordida para el montaje y luego programan el articulador con un pantógrafo (aparato extraoral que recoge en forma gráfica todos los movimientos mandibulares en los 3 planos del espacio, y después en el laboratorio haciendo mover el articulador de acuerdo con los gráficos obtenidos se va ajustando por desgaste del área condilar los movimientos hasta que sean exactamente igual a los del paciente).
Ejemplo: articulador STUART
Como dijimos antes, ya que el 80% de los casos están contenidos en los movimientos promediales, este aparato es eventualmente útil en el otro 20% (o sea 2 de cada 10 pacientes).
O sea que me va a dar mucho trabajo, es caro y tiene que ser una reconstrucción muy compleja para justificar su uso.
No se usa en clínica odontológica, sino que se han reservado para investigación, y no han tenido mucha difusión.

• Pero sí aparecieron en el mercado ARTICULADORES PARCIALMENTE ADAPTABLESDE 2° GENERACION.
Son aparatos que tienen trayectorias condilares curvas; en el sector condilar tienen cazoletas condilares que siguen la curvatura promedial de los movimientos mandibulares.
Más del 85% de los casos clínicos, quedan encuadrados dentro de los movimientos que pueden reproducir estos articuladores y eventualmente es el tipo de aparato preferido o de elección en la odontología actual.
El ajuste se hace con un pantógrafo que toma solamente un registro sagital (axiógrafo rápido de LEE, ya que Lee dice que en 10 minutos se puede hacer una axiografía; y les diré que es real). Con el axiografo se obtiene el trayecto, se mide y se traslada al articulador ese valor, no se lleva el registro al articualdor sino el valor que se obtuvo.
Ejemplo : el TMJ

• En investigación actualmente lo que se utiliza son los ARTICULADORES CIBERNÉTICOS . Se puede por intermedio de la informática decodificar el movimiento que se obtiene con un axiógrafo computarizado (aparato electrónico que cuando se lo instala al paciente se va registrando el movimiento en una computadora y eso lo pasa, lo decodifica y el articulador al mismo tiempo va ajustando automáticamente esos movimientos).

IV) REGISTROS DE RELACIÓN CÉNTRICA

El que usamos en nuestra clínica proponemos que sea semiactivo.
Clasificación:

1) Activos: cuando el paciente por sí mismo lleva la mandíbula a RC.
Lengua, Lucía 1964, Long 1970
2) Pasivo: cuando es el operador por una actividad manual el que induce al paciente a llegar a la posición de
RC.
Ramfjord 1961, Dawson 1974
3) Semiactivo

La experiencia ha demostrado que los métodos pasivos, fuera del Gy de Lucía, tiene una gran inexactitud, un margen de error bastante grande, porque la manipulación manual tiende a inducir o adoptar posiciones forzadas.
Por lo que hay una tendencia actual a admitir que los métodos más precisos son los semiactivos, combinación de los 2 anteriores. En esencia se le pide al paciente que por su propia actividad lleve la mandíbula a RC, pero el operador acompaña con la mano el movimiento que hace el paciente, manteniendo y corroborando que no está adoptando una posición adelantada de la mandíbula.
El profesional puede individualizar cuando los cóndilos están en posición de bisagra haciendo un movimiento amplio de la boca y cerrando se siente un salto con la mano, si acompañamos sentimos todo esto y tenemos la certeza de que el paciente está llegando a RC activamente.

PASOS EN EL REGISTRO DE RC – METODO SEMIACTIVO

1) Posición del paciente
2) Descontracción muscular
3) Ubicación del eje de bisagra
4) Ubicación del primer contacto en RC
5) Registro de mordida (posicional)

1) Cabeza ligeramente inclinada hacia atrás para que los grupos musculares ayuden a que la mandíbula adopte su posición retrusiva.
2) Métodos. Recuerden que si el paciente tiene una OM de comodidad puede tener hipertonicidad, entonces conviene usar algún método de descontracción muscular.
   El más simple es cansar al paciente:
   - que abra la boca por 5 minutos
   - que muerda rollos de algodón para borrar la memoria neuromuscular de cierre
   - que muerda el eyector de saliva simplemente
   - que muerda un calibrador de láminas de Long

Se borra la memoria nueromuscular, y se cansan los músculos y la mandíbula tiende a ir a reposo y del reposo es muy fácil adoptar la posición retrusiva.

3) Que abra grande la boca, le ponen la mano en el mentón y van acompañando la mandíbula en el arco de
cierre, cuando sientan el salto quiere decir que los cóndilos se ubicaron en posición de bisagra.
4) Y luego van acompañando el cierre despacito hasta que se produzca el 1° contacto en céntrica y ahí le decimos al paciente que repita ese movimiento y que abra y cierre. Le preguntamos si se da cuenta de cuál es el diente que contacta, si lo puede identificar, y que repita que toque ese diente abriendo y cerrando despacio. Los escandinavos sacaron esta frase que es famosa en la bibliografía odontológica, que dice "muerda livianito como una pluma", para que no haga fuerza porque puede suceder que la mandíbula se deslice por los planos inclinados cuspídeos y pierda la RC.
5) Luego de entrenarlo el paciente será capaz de realizar solo ese movimiento, pero nosotros estamos siempre acompañando con la mano a los efectos de que el cierre lo haga siempre en la posición retrusiva.
Plastificamos cera rosada en agua para que sea más uniforme, colocamos la mordida en la arcada superior, guiamos al paciente a que muerda livianito como una pluma en la posición que aprendió y tomaremos varios registros ya que usamos la técnica del modelo hendido para corroborar que el registro está bien. Tomamos 3 o 4, con una montamos y con el resto corroboramos el montaje.

CASOS

I) Queríamos corroborar si la mordida era fisiológica o de comodidad; entonces montamos en el articulador (uno de 2° generación) los modelos en RC por una mordida. Luego tomamos los modelos en la mano los marcamos con un lápiz en la posición de OM a la altura de los primeros molares. Vuelvo a colocar en el articulador, cierro y observo que: no coinciden OM y RC, que es asimétrico el movimiento, es más largo de un lado que de otro, y si lo medimos es más de 2 mm, lo cual me indica que la posición de OM de este paciente es de comodidad.
Si voy a hacer un tratamiento de PPR lo que corresponde es armonizar primero la mandíbula para que vaya a una posición más fisiológica.

II) Es un caso de la clínica: en OM vemos que tenemos mordida cruzada anterior, pero al entrenar al
paciente a ir a RC vemos que en RC la relación es but a but, por lo cual esta posición es de comodidad, no es fisiológica. En principio antes de hacer la prótesis deberíamos armonizar la OM con la RC para llegar a la posición mandibular óptima. Pero les comento que en este caso la paciente tiene su sistema masticatorio compensado. No hay signos de patologías en las ATM, ni en los músculos, y como la armonización obligaría a sacrificar mucho diente por tallado o avulsión, seguramente en este caso vamos a mantener la OM del paciente con la prótesis ya que el SE esta compensado.

III) OM inexistente: sería un maxilar inferior parcialmente desdentado (clase I de Kennedy) contra un maxilar inferior totalmente desdentado.
Debemos seguir pasos: 1° establecer el plano oclusal, 2° establecer la dimensión vertical, de acuerdo a las referencias que ya conocen (labiales, orales, faciales, registro por métodos funcionales, control por métodos estéticos y medidas faciales, etc.).

Después tomamos la referencia de RC: en los rodetes hacemos marcas en una RC tentativa y hacemos repetir varias veces hasta que vemos que esas marcas de referencia coinciden en forma permanente lo cual nos indica que la mandíbula está en posición retrusiva. Y cuando logramos eso tomamos la mordida interponiendo cera entre los rodetes y eso nos sirve para montar en le articulador.

IV) Acá está lo que les proponemos: que es que ustedes programen el articulador con los valores estándar y luego al llegar a la prueba en boca controlen el articulado. Al hacer la prueba de los movimientos excéntricos hay 2 posibilidades: 1) los movimientos en boca son iguales a los del articulador
2) que exista una desarmonía, que ese paciente no está dentro del 80% sino que está en la minoría y tiene movimientos que no se adecuan al promedio. Entonces tomo una mordida de cera propulsiva y ajusto mi articulador con esa mordida. Pero tomo el registro con las placas de articulado y así mejoro la oclusión.

TEORICO 11: 12 – 06 – 03

OCLUSIÓN PROTÉTICA Y TERMINACIÓN DE LA PRÓTESIS.

O) ENFILADO Y ARTICULADO

Para realizar éste paso, lo primero que vamos a hacer es elegir los dientes que vamos a usar.
Para elegir los dientes artificiales debemos tener en cuenta materiales, tamaño, forma y color.
En cuanto a los materiales tenemos:

Cerámica: Ventajas: *inalterable químicamente*
Dureza y resistencia a la abrasión, mantienen los contactos entre arcadas
Estética
Desventajas: *Daño potencial a los dientes naturales*
Fractura ante fuerzas de impacto (por ejemplo, la prótesis se cae por accidente)

Unión mecánica con el material de base: los medios de unión mecánicos son cavidades diatóricas que lo que hacen es retener el acrílico termopolimerizable y sino pueden tener pines de retención a esa base protésica. Cuando se debe adaptar el diente protésico en la brecha desdentada y el antagonista les toca antes, ustedes normalmente al diente de acrílico lo desgastan de talón para podes adaptarlo. Pero si esto mismo lo hacemos en un diente de cerámica, perdemos esa cavidad y así su retención, corriendo el riesgo que de se desuna, porque no tiene medio de unión con el material de base.

Pigmentación: en los cuellos de los dientes, por la unión mecánica

Acrílico: Ventajas: *Fácil de modificar* (forma y color) para caracterizarlos
Buena estética
Resistencia al impacto y fractura
Unión química a la base
Más confortable (más que los dientes de cerámica ya que no producen claqueo)
Desventajas: *Baja resistencia al desgaste y a la abrasión:* una vez de que se logró el montaje y el articulado, creando una oclusión óptima protésica para ese paciente, en determinado tiempo, según la resistencia de los dientes de acrílico, se van a ir desgastando y van a perder ese relacionamiento, sobre todo en el caso de un desdentado casi total, con poco remanente dentario que es el que va a mantener la dimensión vertical.

Metal: Ventajas: *Resistencia al impacto y a la abrasión*
Antagonista más favorable con dientes naturales o restaurados
Desventaja: *Estética*

Por ello debemos hacer una buena evaluación cuando usemos dientes metálicos. Por lo general, en pacientes de avanzada edad no tenemos problemas, ya que la laxitud de los tejidos peribucales no nos da una sonrisa amplia ni una gran visualizacion de las arcadas. Entonces podremos usar dientes metálicos. En aquellos pacientes jóvenes que tienen bruxismo y tengan un desgaste más rápido de los dientes de acrílico, podremos hacer restauraciones metálicas en los dientes de acrílico (incrustaciones o amalgamas).
Hay casos en que los dientes metálicos forman parte del esqueleto de cromo cobalto. Para estos casos, cuando enviemos a hacer el cromo, debemos mandar los modelos definitivos montados, porque el mismo esqueleto va a reconstruir parte de un diente y tiene que tener un relacionamiento con el modelo antagonista.

Tamaño: Según remanente que tengamos. Pero en aquello casos en que no contemos con el sector anterior como guía, porque no hay remanente, o tiene muchas incrustaciones o restauraciones con una anatomía incorrecta, vamos a hacer la elección según los mismos criterios que se usan para Prótesis Completa. Tendremos en cuenta, el tamaño facial, la edad del paciente, etc.

Forma: Vamos a controlar alguna pieza en el sector anterior. Pero si no tenemos referencia en éste sector, vamos a ver la contextura esquelética facial, etc.

Color: Siempre la referencia es lo que está en boca. Si hay restauraciones muy pigmentadas, vamos a evaluarlo según la tez del paciente, la edad, y usaremos el colorímetro de la marca del diente que vamos a utilizar. Porque entre las diferentes marcas hay diferentes matices. La elección del color además de ser un tema objetivo, también es un tema emocional. Los pacientes mayoritariamente quieren un tono bastante más claro de lo que le corresponde para su edad, para su sexo, etc. Entonces vamos a lograr un equilibrio, dando una correcta explicación de por qué, justificar la elección del color, tratando de que el paciente lo entienda, y tratando de hacer una media entre lo que nosotros pensamos correcto y lo que el paciente quiere. Sino desde éste punto vamos a tener un atraso posterior, porque para ellos es muy importante la estética.

ENFILADO

Tenemos que tomar unas normas de referencia. En aquellos casos que tenemos mucho remanente dentario, el enfilado va a ser mucho más fácil. Pero cuando no es así, es más difícil tomar referencias de dónde estaba la línea media, dónde estaba la línea de los caninos, la línea de la sonrisa.
También tenemos que darle a los labios y a las mejillas un contorno y un perfil. Además de que el paciente pida tener el labio más vestibularizado o no, tenemos que hacer un equilibrio de nuevo, entre lo que nosotros creemos que es la función correcta y lo que el paciente desea. Podemos colaborar a darle soporte a los tejidos que perdieron soporte, pero todo con un criterio funcional.
En el sector anterior debemos tener la precaución de evaluar muy bien cómo se visualizan los premolares superiores. Debemos tener cuidado en el encerado, para ver el volúmen que le vamos a dar a la encía. Muchas veces queda antiestético, durante la sonrisa, el escalón del flanco que sobresale a la altura de los cuellos de los premolares. Entonces tenemos que ver si se visualizan o no, y en aquellos casos en que se visualicen mucho, si no tienen pérdida del flanco vestibular, si no tienen pérdida del volúmen óseo, podemos enfilarlos a tope, sin encía.
Los dientes vecinos a la brecha comienzan a migrar hacia la brecha, entonces en el lugar en donde habían, por ejemplo, 4 incisivos, por la migración hay una pérdida de la distancia lateral que ocupaban esos dientes. Entonces podemos reponer los cuatro incisivos, o tres incisivos del tamaño correspondiente a la brecha o en el caso de que el paciente quiera

reponer los cuatro incisivos deberemos apiñarlos y montarlos unos arriba de otros, siempre tomando como ayuda la realización de los planos guías, como ya vimos. Si no realizamos los planos guías, (...), aparte de que colabora con el eje Inter-expulsivo. Tal vez la colocación de tres incisivos pasa más desapercibido y no se nota que falta uno. Sin o tuviéramos referencias en el sector anterior, tanto en el sector superior como en el inferior, recordar que:

Para el maxilar superior:

- El IC y el C van a estar en contacto con el plano de oclusión.
- El IL va a estar 1 – 1,5 mm por encima de él.
- Con respecto a la línea media, el eje mayor del IC va a estar paralelo, el eje mayor del IL va a estar más inclinado y el canino va a tener la inclinación de su eje mayor intermedio entre el IC y el IL.
- En sentido VP, el IC va a estar hundido de cuello, el IL va a ser el que está más hundido de cuello, y el C va a ser el que va a estar más vertical o prominente hacia vestibular.

Para el maxilar inferior:

- Todos los dientes anteriores van a estar en contacto con el plano de oclusión.
- El eje mayor del IC va a estar paralelo a la línea media, y la inclinación va a aumentar hacia distal.
- En sentido VL, el IC va a estar hundido de cuello, el IL va a estar más vertical, y el C va a estar prominente hacia vestibular.

En los jóvenes vamos a colocar colores claros, bordes incisales sin desgastes, el labio superior al ser más curvo vamos a darle una línea de la sonrisa más curva, y los caninos más puntiagudos. En el adulto, usaremos colores más oscuros, con desgaste de los bordes incisales, el labio superior al ser más recto, vamos a darle un línea de la sonrisa más aplanada, y los caninos van a ser abrasionados.

	Mujer	Hombre
Dientes	Más pequeño	Más grandes
Forma	Ovoideo	Cuadrangular
Arco	Curvo	Cuadrado
Borde de los incisivos	Redondeado	Angulado
Colores	Claros	Oscuros
Línea de la sonrisa	Curva	Aplanada
IC e IL	IL sobrepasa al IC	IC sobrepasa IL
IL	Más pequeño	Más grande
C	Rotado a distal	Rotado a mesial

Para el enfilado del sector posterior, vamos a tomar como referencias todas aquellas piezas vecinas. En el caso de no tener piezas de referencia, vamos a reestablecer el plano de oclusión, tomando como referencia la unión del tercio medio con el tercio superior de la papila periforme y la altura de las piezas anteriores. En el maxilar superior se repondrán piezas en el espacio comprendido entre distal de canino a mesial de la papila piriforme, y en el maxilar superior de distal de canino a mesial de la tuberosidad. Las fosas y surcos de los dientes a reponer los vamos a ubicar en una línea que pasa de distal de canino al centro de la papila piriforme.

También en el sector posterior nos vamos a valer de:

Regla 3HM Ackermann: → M : medio de cresta

- *Heteromorfia*: la modificación de la morfología de la cara oclusal, ya sea en sentido VL como MD. Cuanto más edentación tenemos vamos a tender a disminuir el área oclusal, para disminuir las fuerzas que vamos a ejercer sobre ese terreno desdentado.
- *Heteronomia:* es variar en el número. Por ejemplo, en vez de dos molares, podemos colocar tres. Esto nos va a ayudar a disminuir el esfuerzo sobre el terreno desdentado.
- *Heterotopía:* ubicar, por ejemplo, un PM a la altura de un M, para que el área oclusal sea menor, pero si tengamos contacto en los movimientos excéntricos en el sector posterior.

Cuando enfilamos el primer diente artificial, tendremos que hacerle desgastes por proximal, porque tenemos que reponer el punto de contacto con el diente pilar. Pero además, en éste lugar tenemos elementos de cromo cobalto que nos quitan espacio en sentido MD en la brecha. Para hacer dicho desgaste, marcamos con un lápiz de grafito la parte del retenedor en el punto de contacto, apoyamos en esa zona el diente artificial y miramos que va a quedar marcada la zona a desgastar. Tomamos una piedra del volúmen del brazo que está más a proximal y haremos el desgaste en negativo del retenedor en el diente artificial. Otro problema que tenemos es la disminución del espacio entre el terreno y oclusal, porque está la silla. Tendremos que hacer un desgaste en el talón del diente, tomando la precaución de hacerlo en la parte lingual y en la parte media del diente, no en la parte vestibular porque quedaría antiestético.

ARTICULADO

Se tratará de generar una oclusión óptima protética, que es una herramienta del odontólogo, porque en realidad no sabemos con certeza si era lo que el paciente tenía como oclusión natural. Para devolver una oclusión y un correcto engranamiento a un paciente con edentación parcial, lo que tenemos que pensar es que tendremos dividido a ese terreno con dos estructuras diferentes. Entonces en el sector desdentado ese terreno no está acostumbrado a recibir las fuerzas de la oclusión, y el sector dentado si está acostumbrado a recibir las fuerzas de la oclusión, pero en el caso de las P.P.R. van a estar sobrecargados, porque los dientes pilares van a absorber por intermedio de los apoyos, de las placas, de los retenedores, un esfuerzo sobreagregado de las piezas que están faltando. Entonces con el articulado, esas fuerzas que van a existir, tendremos que distribuirlas de la manera homogénea posible. Nos vamos a ayudar de las reglas de la Oclusión Óptima Protésica:

1. <u>Centricidad</u>: equilibrar el SNM, el Sistema óseo, y el Sistema dentario.
2. <u>Control de fuerzas verticales</u>
    a. *OM simultánea*: van a lograr el equilibrio y la estabilidad protésica.
    b. *Axializar cargas*: tratar de que la relación entre dientes antagonistas sea de cúspide a fosa.
    c. *Amplitud oclusal adecuada:* cuanto mayor edentación, menor va a ser el área oclusal disponible para ejercer un esfuerzo menos sobre el terreno.
    d. *Altura cuspídea máxima:* para que tenga una buena eficacia masticatoria.
    e. *Amplios canales de escape:* para que rápidamente ese alimento una vez triturado sea eliminado, disminuyendo así el esfuerzo sobre el terreno.
    f. *Ampliar las bases:* en el caso de tener extremos libres, para poder disminuir en una amplia superficie, ese esfuerzo.
    g. *Diseño del aparato:* podremos hacer una prótesis semi rígida en aquellos casos que tengamos que disociar el esfuerzo, orientar el esfuerzo hacia las estructuras con mayor rigidez por intermedio de los retenedores y elementos de soporte y disociar por intermedio de unas buenas bases, de una buena impresión, y un buen contacto de toda la parte interna de la base protésica con una mayor superficie y unos límites adecuados.
3. <u>Control de las fuerza horizontales</u>

a. *Vía de carga dentaria* : Por ejemplo, en una clase III, donde la aparatología protésica se va a sobrecargar sobre las estructuras dentarias y vamos a tratar de edificar una oclusión orgánica, una oclusión que va a respetar, por ejemplo una guía canina si el paciente la tiene.
b. *Vía de carga dentomucosoportada*: vamos a realizar una función de grupo, pero siguiendo las reglas de una oclusión orgánica.
c. *Vía de carga mucodentosoportada*: es una oclusión que se asemeja a la de un paciente totalmente desdentado, por lo que trataremos de lograr una oclusión balanceada o una función de grupo, contactos en el lado de balance y contactos en el sector posterior cuando el paciente va a protrusión.

PRUEBA ESTÉTICA Y FUNCIONAL

Ésta es la primera vez que el paciente va a ver nuestro trabajo, o sea el tema estético y oclusal. Entonces es importante a esta altura lograr una confianza con el paciente, lograr un entendimiento, una comunicación, de tal manera que recepcione el trabajo que estamos haciendo, porque el enfilado es de esa forma, porque los dientes tienen dichas características, etc. Debemos explicarle todo eso, porque ahora es un paciente que está disminuido desde el punto de vista dentario. Tenemos que hacerle entender al paciente que le estamos restaurando y porqué lo hacemos. Además debemos explicarle que ésta es la última vez que puede decir si quiere hacer algún cambio tanto estético, como de forma o tamaño; puede venir con otra persona que la asesore, y si son pequeñas modificaciones podemos darle el gusto y realizarlas.
Le pedimos al paciente que pronuncie los fonemas (efe, eme, ese) para ver fonéticamente como empieza a funcionar. Vamos a corroborar la línea media, algunos aspectos del encerado, como por ejemplo, si se ve la encía, si no.
Tenemos que hacer la prueba funcional, para corroborar si lo que nosotros tenemos en el articulador y la oclusión que reestablecimos en base a movimientos que nosotros consideramos excéntricos, en el articulado. Además colocamos la pinza en el sector posterior para ver si ésta se desplaza en sentido vertical, si esto sucede quiere decir que hay una variación y tenemos que hacer un registro nuevo para hacer un montaje y un registro nuevo.

P) ENCERADO

Le vamos a dar una estructura prolija a los flancos. Tenemos varias opciones:

Anatómico
Funcional
Piezografía

La elección va a depender de las características del terreno, de los tejidos periprotéticos, de la lengua con mucha tonicidad e inserciones altas, de la estabilidad de las prótesis cuando hay pocas piezas remanentes.

a. planos
b. contornos
c. papilas interdentarias
d. relación con el armazón

Para el **encerado anatómico** lo que vamos a tener las reglas del encerado de Gysi y Fisher y ellas dicen que el encerado debe ser autolimpiante, ligeramente convexos los flancos, las papilas, los contornos gingivales, no se debe formar un espacio en la zona de la papila a lingual donde puedan acumularse alimentos y sea así dificultosa la higiene. También va a depender la edad del paciente. Por ejemplo en un paciente mayor no vamos a hacer papilas interdentarias altas hasta el punto de contacto. La relación con el armazón es la relación del encerado con el cromo. Ese encerado luego del procesamiento de las prótesis,

se va a sustituir por acrílico y no debe haber un escalón entre éste y el cromo, debe haber continuidad entre ambos. En el encerado de flancos, debemos flanquear el diente artificial. El flanco debe tener una inclinación hacia el diente artificial. El primer diente artificial va a estar encerado a tope, es decir sin encía, quedando mucho más estético, y a partir del segundo diente artificial si enceramos los flancos.
El **encerado piezográfico** está indicado para una clase I, done tenemos poco remanente dentario y es muy difícil lograr la estabilidad protésica. Para ello montamos los modelos definitivos, tenemos una dimensión vertical establecida, confeccionamos una placa de acrílico, la cual va a estar reducida en sentido vestíbulo lingual y gíngivo oclusal en espesor para poder colocar el material de impresión. Llevamos la placa en boca con el material de impresión y le pedimos al paciente que pronuncie "sis sis so", y va a dejar marcadas las inserciones musculares. Retiramos de boca y realizamos unas llaves de yeso y allí retiramos el material de impresión, y en esa zona que quedó la vamos a rellenar con cera, quedando establecido el rodete que debemos respetar para hacer el enfilado.

Extensión de las bases

a. mínima → con encía
   → sin encía
b. máxima

La función que tienen las bases de extensión mínima es la unión de las piezas dentarias protésicas al esqueleto de cromo cobalto. Repone los tejidos perdidos pero no da soporte. En el caso de las bases de máxima extensión, si dan soporte y van a ayudar en la distribución del esfuerzo de los dientes artificiales hacia el terreno desdentado a través de la base. Éstas vana tener que estar correctamente delimitadas, con la realización de una correcta impresión anátomo-funcional, para que haya un íntimo contacto entre la base y el terreno.

Q) PUESTA EN MUFLA

Por compresión → Método directo
→ Método indirecto
→ Método mixto

- Por colado

En el **Método directo**, en la mufla colocamos el modelo con el cromo y los dientes artificiales. Vamos a hacer una ventana del lado de la base intercalar, por donde se va a eliminar la cera y vamos a colocar el acrílico termopolimerizable. Tiene como ventaja, que como en la contraparte no hay diferentes elementos, no tiene diferencias en la dimensión vertical, en la relación con el cromo con los dientes pilares o los dientes artificiales. Pero tiene como desventaja de que sólo se puede usar en algunos casos de brechas intercalares cortas y que además tengan un flanco vestibular corto, porque desde palatino se debe cargar el acrílico y éste tiene que llegar hasta vestibular.
En el **Método indirecto** tenemos en la parte de la mufla el modelo, y en la contraparte se va a quedar el cromo y los dientes artificiales. Es similar a la técnica que se usa para prótesis completas. Pero nosotros hicimos un desgaste en los dientes artificiales para que estén en contacto con el retenedor. Entonces cuando abrimos la mufla lo más probable es que haya una modificación de esa relación. Después se podrá constatar de que el esqueleto de cromo cobalto asienta pero el plano oclusal quedó alto o hay una modificación en el contacto entre el esqueleto y los dientes pilares.
Por ello nosotros preferimos hacer el **Método mixto**, donde se coloca el modelo en la parte con el esqueleto, tapamos con la misma masa de yeso los dientes remanentes y el primer

diente artificial, y lo que nos queda en la contraparte el resto de los dientes artificiales. Tenemos menos posibilidad de error, y los errores que podemos tener es un leve aumento de la dimensión vertical, que en una remonta fácilmente lo podemos corregir.
En el **Método colado**, debemos tapar con silicona pesada los dientes pilares y sus retenedores, hacer una llave de yeso en las brechas. Por intermedio de una prensa se comprime esa llave al modelo definitivo. Se hacen unas perforaciones y se elimina la cera. Se va a colocar un acrílico en una consistencia de miel por la perforación superior, hasta que va apareciendo por (...). Se va a polimerizar en una hidromufla.

R) TERMINACIÓN Y PULIDO

Es la última instancia. Debemos tener respeto en algunas zonas.

Áreas comprometidas → superficie externa de las bases
→ periferia o bordes
→ líneas terminales
→ contornos gingivales

La superficie externa de las bases deberá estar conformada por el encerado. Los bordes estarán delimitados por el modelado funcional, para tener un correcto volúmen. Entonces a éstos vamos a tratar de mantenerlos.
Pero son factibles de hacer desgastes, por ejemplo en el frenillo lingual. En el sector anterior podremos dejar el borde más delgado o más corto si estéticamente se requiere, pero tampoco que éste tenga demasiado filo. Se podrán modificar los contornos gingivales con gomitas pequeñas.
Una vez que está terminado el pulido de la prótesis, lo que tenemos que hacer es con un cepillo y detergente descontaminarla, y ya está pronta para presentarla.

Teórico 12 26/06/03

INSTALACIÓN PROTÉTICA

Luego de varias maniobras clínicas y de laboratorio llegamos a lo que es la colocación de la prótesis en boca. Esto no es una sola sesión, vamos a tener un período que va a ser de 1, 2 o 3 sesiones, y va a depender del tipo de paciente y el tipo de prótesis.

Vamos a definir a la **instalación** como *la etapa de tratamiento que involucra a múltiples maniobras, desde la inserción hasta la adaptación del paciente a la prótesis*.

Período de instalación:
- instalación propiamente dicha
- instrucciones
- adaptación

Este período de instalación lo vamos a dividir en la instalación propiamente dicha, que la vamos a realizar en la primera sesión. Acá vamos a hacer el control y el ajuste de la prótesis, las instrucciones al paciente, vamos a tratar de educar al paciente en salud bucal, y lo vamos a pasar de un paciente de bajo índice de motivación a un paciente de alto índice de motivación. Esta etapa la realizamos en la primera sesión, y la vamos rectificando en la siguiente. Y la tercera es la adaptación del paciente a la prótesis. Esto también va a depender del tipo de prótesis y del paciente. En la instalación propiamente dicha vamos a hacer la valoración psicológica del paciente, esto lo comenzamos en el primer contacto que tuvimos con el paciente, lo comenzamos a conocer. Acá tenemos que darle tiempo a la sesión, no es lo mismo una sesión de tratamiento que una sesión de instalación, y también va a depender del tipo de prótesis. Una prótesis dentosoportada es más sencilla que una prótesis a extremo libre, donde tenemos que controlar la adaptación de la base y también la extensión, y acá también va a depender de la actitud del profesional, debemos de darle confianza al paciente para que él crea en nosotros. Esta frase nos habla de que la aceptación de una prótesis será mayor si la molestia es mínima después de que la instalamos. Si el paciente se va del consultorio sin ninguna molestia, vamos a tener más éxito en el tratamiento que si él se va con dolor.

En la etapa de **instalación propiamente dicha** hablamos de la colocación y el ajuste. Acá tenemos muchas cosas para controlar:
- inspección final de la prótesis,
- asentamiento del esqueleto,
- adaptación de la base,
- extensión de la base,
- ajuste oclusal primario.

La inspección final de la prótesis, tenemos que hacer una inspección crítica de la prótesis en forma visual, táctil, nos podemos ayudar de una lupa para ver las imperfecciones. Vamos a

observar en la superficie basilar y en la superficie pulida. En la superficie basilar vamos a ver nódulos de resina acrílica, en el modelo de yeso pueden quedar porosidades que en el momento de prensado de la resina acrílica esos huecos se van a llenar de resina y nos van a quedar los nódulos. Todos los nódulos los tenemos que eliminar con fresones y gomas para acrílico, no piedras porque me dejan una superficie irregular.

También tenemos que ver en la superficie basilar aristas filosas, son producto en la impresión de repliegues de la mucosa que nos dejan esos bordes filosos que los tenemos que eliminar porque en el flanco vestibular que hay zonas más cóncavas o irregulares es que en el momento de prensado del acrílico van a quedar convexidades en la zona basilar, y los tenemos que eliminar. Eso se da en el flanco vestibular superior y en la bolsa distolingual inferior, que es muy retentiva. También tenemos que recortar con fresa y gomas.

Ahora vamos a ver la superficie pulida. Acá tenemos que observar como fue el encerado de la superficie pulida, si el espesor es el adecuado, en la zona del flanco lingual inferior tenemos que ver el encerado tiene que ser más cóncavo para darle espacio a la lengua; y en el maxilar superior en el flanco vestibular superficies más convexas. También vamos a ver como fue procesado el acrílico (porosidades). Acá vemos que toda la base está porosa, si nosotros lo dejamos va a tener acumulo de placa bacteriana, manchas, mal olor, por lo tanto hay que realizar un cambio de base.

El tercer punto son las líneas terminales. Hay en el esqueleto de cromo una zona especialmente diseñada donde debe terminar la resina acrílica. Es un escalón que hay en el esqueleto de cromo que hasta ahí debe llegar todo lo que está sobre la superficie pulida. Lo tenemos que eliminar con las fresas y las gomas.

También tenemos que ver en los retenedores, en los brazos, y en el conector menor que no quede acrílico, porque eso también nos impide la posición de la prótesis.

Acá vemos en los retenedores DPI o DPA a nivel de la placa proximal, hay acrílico a nivel gingival, que está realzado, la resina se mete ahí en el momento del prensado y se debe eliminar, sino no se va a asentar la prótesis.

Vemos como el retenedor debe estar liberado, todo el brazo activo del retenedor debe estar liberado y no debe tener acrílico que le impida la elasticidad del brazo.

Ahora vamos a hablar de los contornos periféricos. Vamos a tener tres tipos de bases: bases mínimas, reducidas y de extensión máxima. Los bordes deben ser siempre redondeados y lisos. En los extremos libres van a ser redondeados y más gruesos, en los de extensión reducida tenemos que van a ser siempre redondeados pero pueden ser más delgados. Vamos a pasar el pulpejo del dedo entre el flanco vestibular artificial y el flanco del terreno, y debe haber una continuidad y en los casos de extensión mínima debe existir contacto tisular, vemos que el borde es más fino.

Vemos unos bordes que le pasaron fresa en el laboratorio, y sabemos que esos bordes son producto del marginado funcional, por lo tanto acá hay que hacer un remarginado.

Vamos a hablar de la terminación y el pulido. Cuando las prótesis vienen del laboratorio, vienen en una bolsa, humedecida y cerrada. Tenemos que retirarlas y secarlas bien, observar si el encerado está bien terminado, y que no existan en los espacios interdentales yeso, ni acrilustre, sino tiene que volver al laboratorio.

Para esto usamos fresas de diferente tamaño. Tenemos que hacer un pulido con ruedas de trapo y cepillo. Todos estos desgastes conviene no hacerlos frente al paciente porque él puede pensar que estamos mutilando la prótesis. Lo debemos hacer alejados del paciente.

Dientes fracturados: en los procesos de laboratorio se pueden fracturar o fisurar los dientes. Si nosotros los dejamos fisurados, en el momento de la masticación se fracturan, o también pueden pigmentarse, y pueden traer manchas y mal olor. Tenemos que hacer cambio del diente. Y grietas en la unión diente-resina, también pueden ser defectos del encerado que se deben corregir y rellenar.

El segundo punto es el **asentamiento del esqueleto metálico**. Esta etapa ya la hicimos cuando hicimos la prueba del esqueleto, pero ahora tenemos que confirmar la etapa porque pueden haber deformaciones. Primero puede ser que no sea un defecto del esqueleto, sino que sea un defecto de la parte acrílica, como veíamos convexidades en la superficie basilar nos impiden la posición de la prótesis. También como veíamos hoy en la parte interna de los retenedores que había acrílico, eso también nos impide la posición de la prótesis. Otra cosa también es que se haya deformado un conector o los retenedores. Tenemos que ver si los retenedores se activaban o desactivaban, para volver a hacerlo lo vamos a hacer con los esqueletos de cromo-cobalto sobre una superficie de madera o sobre una goma dura. Si vamos a activarlos vamos a presionar el retenedor sobre esa superficie; y si vamos a desactivar el retenedor, lo que vamos a hacer es con el mango del espejo lo colocamos en la parte interna del retenedor y lo sacamos hacia la superficie externa. En el caso de los retenedores labrados, vamos a realizarlo con alicate. Pero las de cromo-cobalto no porque son rígidas y se pueden fracturar. Si la prótesis calza perfectamente lo que tenemos que hacer es corroborar con una sonda, pasando sobre el apoyo y vemos que esté alojado perfectamente en el lecho, y en la parte activa controlar que la parte retentiva también esté ubicada en la cara correspondiente vestibular.

Vamos a ver el **asentamiento de la base protésica**. Esto es un contacto íntimo con el terreno. Pero si existe molestia tenemos que hacer un control con pastas indicadoras de presión, que tenemos marcas comerciales, pero si no las tenemos podemos hacer preparados caseros, acá por ejemplo vemos óxido de zinc con margarina vegetal, o también puede ser vaselina sólida a la que le podemos agregar algún saborizante, menta o almendras, para darle mejor sabor. Con un cepillo de cerdas bien duras vamos a pincelar esa pasta sobre la superficie , queda bien rallado, lo colocamos en boca y vamos a ver que si existe una interferencia se va a eliminar el material, si las rayas se aplastan un poco.

Antes vamos a recordar lo que es el soporte primario, secundario y las zonas de alivio. En el soporte primario las rayas se van a aplastar, en el secundario se van a borrar un poco y en las zonas de alivio deben quedar intactas, no hay presión así que no se deben borrar. Si hay interferencias y hay zonas donde se eliminó la pasta, tenemos que marcar con lápiz tinta y después con un fresón vamos a eliminarlo.

Vemos que en la zona de las papilas la pasta se mantuvo en posición, por ejemplo.

También podemos usar el alginato en consistencia fluída, hacemos lo mismo, colocamos el alginato, ponemos en posición y después con un lápiz marcamos la zona donde se elimina el material y desgastamos.

También vamos a controlar al **extensión de las bases**, si el paciente tiene las prótesis sobreextendidas que están invadiendo bridas y frenillos, cuando va a realizar movimientos de succión o fruncido de labios las prótesis se van a desalojar.

Acá tenemos que recordar la estabilidad, que para tenerla tenemos que tener soporte, retención, equilibrio muscular y equilibrio oclusal, por eso tenemos que controlar la sobreextensión. Podemos hacerlo por palpación, abrir la boca del paciente y ver el signo de estiramiento de los tejidos. Cuando están sobreextendidos, decir que levante la lengua y si está sobreextendida se va a desalojar la prótesis, y también podemos utilizar las pastas de impresión para ver en este caso no sobrecompresión, sino sobreextensión. Las colocamos igual sobre la superficie interna y el material se va a eliminar de ese lugar.

El quinto punto es el **ajuste oclusal**. Acá vamos a hacer un ajuste oclusal primario, vamos a eliminar las interferencias groseras, vamos a controlar la DV de las prótesis y en las próximas sesiones hacemos un ajuste oclusal más detallado. Lo hacemos con papel de articular.

Las **instrucciones al paciente**. La vamos a dirigir a la conservación de los tejidos bucales, al cuidado de las prótesis y las instrucciones se las debemos dar por escrito, porque toda la cantidad de cosas que le estamos diciendo al paciente es mejor dárselas por escrito, hacer algún folleto, o las marcas comerciales a veces nos entregan folletos para que lo lea en su casa y lo pueda realizar.

Instrucciones al paciente:
- conservación de tejidos bucales
- cuidado de las prótesis
- instrucciones escritas

En cuanto a la *conservación de los tejidos bucales*, tenemos que hacer un programa individual, tenemos que saber cómo es la jornada del paciente cuál es la disponibilidad de horas que tiene, porque a veces le damos tanta cosa y él no lo va a hacer. Tenemos que saber bien la actividad del paciente para que pueda realizar todo. Lo vamos a dirigir a los dientes remanentes y a las brechas desdentadas. En los dientes remanentes vamos a hacer la remoción de la placa bacteriana, le debemos mostrar al paciente con pastillas reveladoras de placa, cómo esta se acumula en los dientes y en la mucosa para que la pueda eliminar. Debemos decirle la técnica de cepillado, el hilo dental, los cepillos interproximales, pastas dentales y buches fluorados, diarios o semanales acorde a la necesidad del paciente.

Programa individual de higiene oral:
- dientes remanentes: remoción de placa bacteriana
- brechas desdentadas: descanso de 6-8 hs, masaje, cepillo

En cuanto a las brechas desdentadas, debemos indicarle el descanso de las prótesis de 6 a 8 horas. Los debe realizar en la noche, y cuando se las retira las debe colocar en un recipiente con agua o algún limpiador enzimático de prótesis. También debe realizar masajes, debemos indicar cepillado con un cepillo de cerdas blandas en forma circular sobre los bordes desdentados. También le podemos indicar que con una gasa realice movimientos circulares en esos tejidos, y explicarle que si él no se retira las prótesis la sangre no puede circular en esos tejidos y va a dar alteraciones e inflamaciones. Por lo general le indicamos el descanso nocturno. Hay pacientes que nos dicen que no quieren retirar las prótesis por la noche, si tenemos una completa superior y una parcial inferior con poco remanente dentario, la paciente nos dice que no se va a retirar la superior, y entonces le indicamos que tampoco se retire la inferior, porque sino traumatiza a los dientes inferiores. En este caso el descanso lo va a realizar durante el día, y a veces lo hace en períodos más cortos, de 2 o 1 hora, pero igual tiene que cumplir las 6 u 8 horas durante el día. También en los bruxómanos donde hicimos aumento de DV, en estos casos les decimos que NO se retire las prótesis porque va a actuar

como férulas, así que también en esos casos va a realizar descansos diurnos y en períodos más cortos.

A los pacientes que no se quieren retirar las prótesis por la noche, el cepillado a la noche tienen que ser mucho más intenso y estricto. Le debemos indicar geles de flúor, después del cepillado habitual que coloque gel de flúor en el cepillo, y con movimientos circulares pase por todas las caras de los dientes remanentes y que realice movimientos de fruncido de labios para que el gel entre en los espacios interdentales, porque va a tener las prótesis toda la noche en la boca.

En cuanto al *cuidado de las prótesis*, vamos a hablar de manipulación, limpieza mecánica y la limpieza química.

En la manipulación tenemos que enseñarle a colocar y retirar sus prótesis, que enfrente los dientes artificiales a las brechas desdentadas y que ayudado con los dedos la coloque en posición. Nunca debe morderla para colocarla en posición, porque se pueden deformar los retenedores. Para retirarla debe usar el dedo índice para el maxilar superior desde las bases o desde la parte rígida del brazo, va a traccionar. Y en el inferior con el pulgar va a traccionar desde la parte rígida o desde las bases.

En cuanto a la limpieza mecánica, vamos a utilizar cepillos de prótesis. Indicarle que cepille las prótesis con jabón líquido, el mismo que utiliza en la cocina, con agua, y que lo realice sobre un paño, una toalla o una pileta con agua, por si se desliza y se cae. También le indicamos que el cepillado lo haga tomando una hemiarcada y va a cepillar del otro lado, y que NO realice una toma palmar, por si coloca la prótesis y se desliza, va a cerrar instintivamente y la puede deformar o incluso fracturar. Hace un cepillado de arriba abajo, en la superficie basilar y en la superficie pulida. También le tenemos que indicar que cepille la superficie metálica, para esto hay cepillos limpiabombillas, limpiamamaderas, con movimientos de intrusión y extrusión va a pasar por todas las partes metálicas. Los reveladores de placa también se los indicamos en las prótesis, como se pigmenta en las partes metálicas.

La limpieza química, utilizamos varios productos que se van a sumergir en agua con estos elementos que pueden ser: peróxidos, hipocloritos, ácidos inorgánicos, aseadores enzimáticos y el baño ultrasónico.

Los *peróxidos* son los perboratos. Hay muchas marcas comerciales, tienen un período de inmersión de 6 a 8 horas, así que los podemos usar en pacientes que van a hacer un retiro nocturno. Pero en los pacientes que hacen retiros diurnos de períodos más cortos no los podemos indicar porque no serían eficaces.

Después tenemos los *hipocloritos*, que serían una cucharada sopera en un recipiente con agua y estos van a actuar eliminando la placa y el sarro, pero sólo lo podemos usar en prótesis completas. En prótesis con elementos metálicos de cromo-cobalto o de alambre de acero inoxidable no lo colocamos porque corroe el material y lo deja oscuro (negro).

Los *ácidos inorgánicos*, que es el ácido acético al 5%, es el vinagre. Lo colocamos en un recipiente con vinagre, lo dejamos por 2 horas y elimina sarro y placa bacteriana. Éste si lo podemos usar en aquellos pacientes que van a hacer retiro diurno.

Después tenemos los *aseadores enzimáticos*, que actúan en una inmersión de 15 a 20 minutos. Se los puede usar en todos los pacientes. Son pastillas efervescentes que usan para el

lavado. Lo que no tienen es buen sabor, tienen que hacer el cepillado y después un buen enjuague de las prótesis.

También tenemos el *baño ultrasónico*, que da buenos resultados si lo combinamos con algún aseador químico.

El método más eficaz son el cepillado y la inmersión combinadas en alguno de los aseadores que vimos.

Tenemos que darle seguridad al paciente para que confíe en nosotros, educarlo sobre salud bucal, realizar el programa individual de higiene oral, y que llegue a ser un paciente de alto índice de motivación. Entonces, al realizar visitas periódicas, donde en las visitas hacemos control de placa, control del estado periodontal, vamos a controlar la reabsorción de los rebordes. Estas visitas van a depender del tipo de prótesis que instalamos. Vamos a controlar al paciente a las 24 o 48 horas, a la semana, a los 15 días, y después 6 meses.

Técnica de motivación:

- odontólogo entusiasta y sincero
- educación sobre salud bucal
- programa individual de higiene oral
- visitas periódicas: remoción de placa, estado periodontal, reabsorción RAR, tipo de prótesis

Otro punto es la adaptación del paciente a cada prótesis. Tiene que saber que va a tener molestias que van a durar de 7 a 10 días. Le tenemos que dar disponibilidad horaria para que nos consulte y también el paciente va a tener un período de aprendizaje, que primero va a ser consciente, para luego pasar a un nivel inconsciente. Va a tener que aprender a hablar con las prótesis, va a haber una alteración de la fonación. Le tenemos que indicar que lea en voz alta, que cante, y asi la lengua que es sumamente adaptable, en 4 o 5 días se va a ir adaptando. También va a tener que aprender a masticar. Le tenemos que decir que realice una masticación lenta, una dieta blanda, que primero empiece con la carne picada o en pequeños trozos, y de a poco va aumentando la consistencia. Va a tener un mayor flujo salival, va a haber estimulación de receptores, todo va a demorar 4 o 5 días y desaparece. Ese período de instalación va a terminar cuando el paciente llegue al confort, que las prótesis estén en armonía en su organismo y él los acepte, y el profesional cumpla con los requisitos de la rehabilitación, que son terapéuticos, profilácticos y estéticos.

Adaptación a las prótesis:

- molestias e incomodidades: 7 a 10 días
- aprendizaje de fonación y masticación

Objetivos:

- Paciente-confort
- Profesional-rehabilitación.

BOLILLA 3/ 7/03

REPARACIONES EN PPR

1) REBASADO
2) CAMBIO DE BASE
3) RECONSTRUCCION
4) REPARACIONES DE LA BASE
5) REPARACIONES DE DIENTES ARTIFICIALES
6) REPARACIONES DE PARTES METALICAS
7) REPARACIONES DEL DIENTE PILAR

Luego de la instalación la prótesis lleva un periodo de adaptación y luego lleva un periodo de mantenimiento que implica además el controlar periódicamente la salud bucal del paciente. Ese período de mantenimiento comienza cuando termina el período de instalación y se hará mientras que el paciente sea portador de la prótesis.

Se debe realizar el control porque hay modificaciones del terreno tanto mucoso como dentario, y también hay modificaciones de la prótesis. La vida útil de una prótesis es de aproximadamente 5 años, luego el terreno óseo se reabsorbe y la mucosa acompaña, quedando la prótesis desadaptada.
Este proceso va a ser diferente en cada persona dependiendo de:
- de la depresibilidad del terreno
- de los ejes de rotación que tenga la prótesis: no es lo mismo prótesis intercalares que a extremo libre
- del tipo de PPR: no es lo mismo si son de precisión que si son convencionales
- de la salud del terreno: si tiene problemas periodontales, etc.

O sea que el tiempo de control va a depender de la patología que tenga el paciente y del tipo de caso que sea (complejidad del caso).

SECUELAS DE LA PPR la PPR puede presentar:
- pérdida de ajuste mucoso,
- desgastes en las superficies oclusales (por lo tanto pierde la armonía oclusal),
- puede haber daño en la mucosa por movilidad de la prótesis,
- alteraciones del diente pilar (problemas de giro que provoquen migración del brazo del retenedor y mayor susceptibilidad cariosa por acumulación de placa), y
- puede haber fracturas de los componentes de la prótesis.

CONTROL PERIODICO

MEDIATO → a largo plazo, en el correr del tiempo

INMEDIATO → enseguida de la instalación

Muchas veces hay que tomar impresiones para hacer algún tipo de reparación, y tenemos que tener en cuenta como viene el paciente, si viene con secuelas del uso de la PPR para poder tomar la impresión debemos preparar el terreno para obtener buenos resultados.

PREPARACION DEL PACIENTE

1- DESCANSO DE LOS TEJIDOS
2- ACONDICIONADORES
3- PROTESIS TEMPORALES
4- NUTRICION
5- CIRUGIA

1) REBASADOS EN PPR

Una de las cosas más frecuentes que sucede es la pérdida del ajuste del soporte mucoso. Se corrige con el rebasado, que es: el ajuste de la prótesis solamente en la superficie de impresión, la base. Involucra exclusivamente el área de soporte mucoso de la prótesis.
Por lo que cuando vamos a rebasar una prótesis tienen que estar bien: la superficie oclusal, el aparato, y la superficie pulida; lo que vamos a ajustar es la superficie marginal y/o la superficie de impresión.
Va a ser diferente en una prótesis dento soportada a una de extensión distal.

- Dento-soportadas: apoya sobre los pilares o sea que no se intruye, lo que sí puede pasar es que haya desajuste de la mucosa por reabsorción ósea natural, y queda un espacio donde se entrampa alimento y molesta al paciente.

- Extensión distal: la prótesis al rotar va a tender a intruirse en el terreno mucoso y ese soporte se va a reabsorber más rápidamente. Por lo tanto necesitan más periodicidad en el rebasado para que no se produzca rotación y mayor descarga del soporte sobre mucosa que genera desestabilidad.
  Y es diferente la prótesis a extensión distal superior e inferior. A nivel del maxilar inferior se da mayor desajuste, porque hay mayor reabsorción al haber menor superficie de soporte, que es solamente el reborde.
  En el maxilar superior la presión intrusiva la reciben el reborde y contribuye el paladar por medio de los elementos de conexión mayor que sobre él se apoyan.

¿ Cómo nos damos cuenta de que una prótesis necesita rebasado? Hacemos lo mismo que en la prueba de oclusión: con una pinza de algodón la interponemos entre las arcadas en oclusión y vemos si se desplazan, si rotan más de lo normal (recordar que siempre algo normalmente rotan por la depresibilidad de la mucosa).

¿ Qué sucede cuando una PPR inferior a extremo libre rota? Por un lado presiona la mucosa a distal; puede ser que pierda el eje de rotación quedar con una traba y que tienda a levantarse el retenedor; pero además el conector mayor (barra lingual) se impacta contra la mucosa y esto a veces podemos verlo en boca, la marca de la barra lingual. Por ello las prótesis a extremo libre llevan mayor alivio en la barra lingual que las prótesis intercalares.

TECNICA DEL REBASADO
Usamos la prótesis como cubeta de impresión. Luego evaluamos si solo tenemos que rebasar o si además tenemos que hacer un remarginado.

Si tenemos que hacer rebasado y remarginado: sacamos de los bordes, acortándola un par de mm, y a su vez sacamos de la superficie interna de la prótesis el espesor correspondiente al material de impresión que vayamos a utilizar. Si utilizamos silicona con 1 mm más o menos nos da.

Otra cosa importante es ver si hay zonas retentivas y eliminarlas. La prótesis tiene que entrar y salir sin rozar ninguna zona de tejidos duros como si fuera una cubeta individual.
Luego hacemos el remarginado y por último tomamos la impresión. Y acá hay una diferencia muy importante con prótesis completa en la cuál esto se hacía a presión de mordida. En parcial NO se hace a presión de mordida, hay que tomar la impresión igual a que se hace para hacer la impresión del modelo mejorado, manteniendo el esqueleto apoyado en los elementos de anclaje, para no provocar rotación distal, y estaríamos manteniendo el mismo problema que queremos corregir.
Entonces solo presionamos levemente los apoyos.

En los casos de prótesis a placa o nos apoyamos en los elementos acrílicos que cubren el retenedor y actúan como elementos estabilizadores, o si no tienen elementos de estabilización y solo tienen brazos activos, lo que hacemos es dejar por lo menos 3 puntos de referencia (2 posteriores y 1 anterior) en la superficie interna de la prótesis y para lograr esto lo que hacemos en no desgastar en esos puntos el acrílico de manera que actúe como tope en zonas de soporte principal (en PPR lo más común es lo primero).

Luego de la impresión vaciamos un modelo que no tiene impresión de la zona dentaria, y que no despegamos la prótesis y así lo llevamos a mufla. Tener cuidado en la puesta en mufla de proteger las zonas de los retenedores y las barras con alguna silicona pesada (para que no se meta yeso), y rebasamos con termocurable.

Hay que tener cuidado porque estamos dando un 2º curado al acrílico viejo de la prótesis que puede provocar liberación de tensiones y fracturas. Hacerlo a baja temperatura y lentamente, 12 horas a 60º C.

Luego se realizará ajuste oclusal en boca o se realizarán modelos para remonta secundaria según el caso.

DIAPO: PPR inferior vs completa superior, que provocó tejido pendular en región antero superior.
La solución de este caso es tratamiento compresivo pero luego cirugía. Muchas veces tenemos que trabajar en combinación con el cirujano, haciéndole un remarginado a esa prótesis para colocarla en el acto quirúrgico. Se toma la impresión del margen superior con godiva o con cera, se hace una llave de yeso, se hace un modelo parcial y se rebasa la prótesis para que vaya a cirugía, la cual será colocada con acondicionador de tejidos.

2) CAMBIO DE BASE

Es cuando por ejemplo luego de la mufla nos queda porosa la prótesis. En este caso involucra la superficie de impresión y la superficie pulida.

Tomamos una impresión con la prótesis como cubeta y procedemos igual que en el caso anterior (o sea antes de la impresión ahuecamos bordes y superficie interna). Pero antes de retirarla con una cubeta de stock y alginato tomamos la impresión de toda la boca (con la prótesis incluida), esto es una impresión mixta (2 materiales de impresión). También hacemos un modelo antagonista y tomamos un registro de oclusión máxima, porque partimos de la base de que esa prótesis oclusalmente está bien.
O sea que nos van a quedar impresionados los dientes por un lado y el área de soporte mucoso por otro. Obtendremos un modelo (sin separar la prótesis de la impresión) que tiene la

prótesis incluida. Montamos en articulador y ahora tenemos que sacar la base, separarla del esqueleto, sin quemarla para que el cromo no se altere, por lo cual no podemos ponerla directamente al fuego, y con un instrumento caliente y mucho cuidado vamos separándola. Y si tenemos mucho cuidado recuperamos los dientes, y lo mejor es tratar de sacarlos unidos por una pequeña cantidad de acrílico rosado de forma que se mantenga toda la superficie oclusal de esos dientes a extremo libre. Sino la otra cosa que podemos hacer es comprar otro juego nuevo de dientes y enfilarlos y articularlos.

Entonces tenemos por una lado el cromo limpito como si viniera recién para hacer la prueba del cromo y por otro lado los dientes. Ahora tenemos que hacer una base (placas de articulación) sobre el esqueleto, colocar los dientes, encerar, hacer la prueba de oclusión y terminarla.

Por último hacemos el ajuste oclusal como si fuera una prótesis nueva, remontando los modelos en el articulador.

3) RECONSTRUCCION

Si el paciente tiene aparte de problemas en la superficie de la base, o en la superficie pulida, problemas oclusales, pero el cromo está bien, podemos recuperar ese cromo y a partir del esqueleto hacer una nueva prótesis.

Primero le sacamos todo al esqueleto y lo dejamos limpito, colocamos el esqueleto en boca en posición, y tomamos una impresión con una cubeta de stock y alginato, y el cromo tiene que venir en la impresión. Si el cromo no viene en la impresión es muy difícil de reubicarlo, y puede ser que sea porque tiene mucha retención y conviene desactivar un poquito los retenedores de manera de que siempre salga el aparato con la impresión.

Vaciamos y obtenemos un modelo definitivo que es anatómico, y seguimos haciendo todos los pasos que en una prótesis a extremo libre: cubetitas para la técnica del modelo mejorado, impresión con silicona, prueba de oclusión y todo lo demás. Lo único que difiere es que mantenemos el cromo del paciente, el resto es como una prótesis nueva.

4) REPARACIONES DE LA BASE

Esto se refiere a cuando se parte la parte del acrílico rosado. Ésta reparación va a depender de si las partes fracturadas de la prótesis se juntan nítidamente, o si se perdió alguna parte de la base. Entonces se va a proceder diferente en un caso y en el otro.

Si se parte en forma nítida, es decir que los dos o más fragmentos pueden unirse perfectamente, entonces no necesitamos tomar impresión. Unimos las dos partes confeccionamos un modelo de reparación donde haremos la reparación correspondiente. Podemos pegar los fragmentos con godiva. Lo importante es lograr una buena continuidad entre los fragmentos y a partir de ahí confeccionamos el modelo. Este modelo nos interesa que reproduzca la parte fracturada y por lo menos 4 cm para cada lado y que además mantenga los dos trozos de la prótesis en posición, pegados. Confeccionamos el modelo teniendo la precaución de no abarcar ninguna zona retentiva. Luego aislamos con algún separador de yeso. Entonces despegamos los trozos de la prótesis y después desgastamos el acrílico. Es importante lograr en los fragmentos un buen bisel, tienen que estar separados y además deberemos crear alguna retención. Tenemos que lograr algún tipo de retención para que el acrílico de reparación tenga un buen cuerpo, una buena unión entre el acrílico termo y auto polimerizable. Estas reparaciones en general son rápidas, por lo tanto usaremos el acrílico

autopolimerizable. Se prepara el acrílico. Se posicionan los fragmentos en el modelo. La parte interna de la prótesis se va a mantener igual porque el modelo que construimos es la reproducción de la parte interna de la prótesis. Si el modelo nos permite mantener a los fragmento en posición, la parte interna no va a variar. La parte externa la modelamos a mano. Esperamos a que el acrílico polimerice y luego pulimos la superficie.

Cuando además de fracturarse, se pierde un trozo de la prótesis, debemos tomar impresión. Cuando falta alguna parte del acrílico de base, tenemos que tomar una impresión para poder completar la base de la prótesis. Para poder tomar la impresión es imprescindible que la prótesis quede bien asentada en el terreno. A partir de éste paso, procedemos de la misma manera. Desgastamos un bisel y hacemos las colas de milano.

5) REPARACIONES DE DIENTES ARTIFICIALES

En general el paciente tiene urgencia cuando se le sale un diente anterior, pero no es así cuando es un diente posterior.
Puede ser que el diente se haya salido entero y que el paciente lo tenga, o que el diente se haya fracturado. Si se fracturó o el paciente lo perdió, debemos conseguir un diente de la misma forma, tamaño y color que el diente homólogo.
Si no perdió el margen gingival anterior, la reparación no se va a notar, porque a pesar de existir una diferencia de color entre el acrílico de la reparación y el de la base, en este caso no se va a ver. Pero a veces se puede perder el contorno gingival, entonces vamos a tener que modelarlo.
Ubicamos el diente en posición. Le damos forma al margen gingival y hacemos una llave de yeso, que tome uno o dos dientes vecinos para cada lado, el diente a reparar por vestibular y por incisal. Eliminamos la cera, se aísla el diente, se hacen las trabas por el lado lingual, y se crea una entrada de acrílico con las llaves puestas. Eliminadas la cera con las llaves puestas, se vierte el acrílico por lingual, se espera a que polimerice, haciendo presión. Por último se pule.

6) REPARACIONES DE PARTES METÁLICAS

De las cosa más comunes que se parten, son los retenedores. Para hacer la reparación de un retenedor, agregamos un gancho labrado, con un alambre 0,8 o 0,9. Los ganchos labrados tienen una capacidad de retención similar al logrado con una alambre 0,8. Podremos así lograr una retención similar al del brazo activo del retenedor.
Entonces tomamos una impresión con la prótesis en posición. Vaciamos esa impresión, y ese modelo va a tener una reproducción de la base a partir de la parte interna de la silla de la prótesis y una reproducción de la zona dentaria. Hay varias formas de colocar los retenedores labrados. Una es tallar por lingual un nicho para que se aloje la cola del retenedor, hacerle un pasaje hacia vestibular por los dientes vecinos al pilar y pasar el alambre hacia vestibular. La cola del retenedor tiene que terminar en algún elemento retentivo, que permita que el retenedor quede fijo en el acrílico. El alambre tiene que subir desde el nicho tallado hacia el punto de contacto, y luego darle la forma para que se adapte a la cara vestibular del diente y lograr retención, ubicándose en zonas retentivas por debajo del ecuador dentario. Esto permite que la fuerza que hace el retenedor venga desde lingual hacia vestibular y así mantenga bien anclada la prótesis al diente pilar.

Otra cosa que puede pasar es que se parta el conector mayor. A veces es posible soldarlo. Si el conector mayor se parte cerca del acrílico de base puede éste quemarse, y esto no va a permitir que la prótesis siga funcionando correctamente. En éste caso, deberemos ensamblar

los fragmentos con acrílico o con algún otro material en boca. La prótesis así la mandamos al laboratorio, y allí cubrirán la prótesis con revestimiento, excepto la zona que iba a soldar. Se suelda y luego se pule el metal.

7) REPARACIONES DEL DIENTE PILAR

Debemos rescatar el diente pilar. Si el paciente concurre periódicamente a la consulta podemos evitar la pérdida del diente pilar, pero no siempre esto es posible. Muchas veces la prótesis no es estable en boca y sin embargo el paciente no concurre a la consulta.

El diente pilar se pierde debido a problemas paradenciales, a la mala higiene. Muchas veces el proceso que afecta al diente pilar es solucionable, por ejemplo con una restauración plástica, otras veces el problema es mayor. Entonces deberíamos construir otra prótesis. Para evitar esto podríamos hacer una reparación de la ya en uso.

Un método sería tomar una impresión con la prótesis puesta y con ella obtendríamos una impresión de la base de la prótesis y de los dientes que deberíamos hacer la extracción. Entonces agregamos acrílico color diente en los espacios de los dientes que vamos a extraer, solamente hasta el margen gingival. Obtenemos así una réplica exacta de los dientes que vamos a extraer.

(De la grabación, una explicación no se entiende, pero creo que es sobre un caso clínico)

En todos estos casos, debemos pulir muy bien el acrílico y terminar todo el proceso pasando acrilustre. Esto es muy importante ya que el acrílico autocurable, que es el acrílico utilizado para las reparaciones, es muy poroso, más que el termocurable, y con el pasar del tiempo se va a pigmentar.